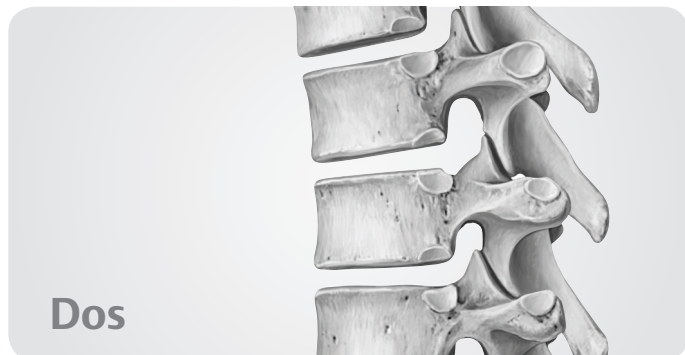
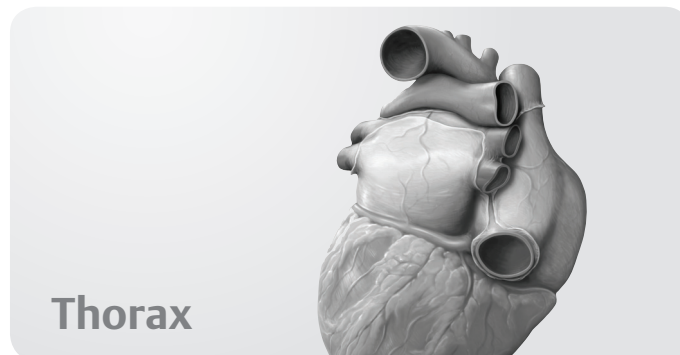


Table des matières



Dos



Thorax

1 Os, ligaments et articulations

Rachis : vue d'ensemble	2
Rachis : constituants	4
Vertèbres cervicales	6
Vertèbres thoraciques et lombales	8
Sacrum et coccyx	10
Disques intervertébraux	12
Articulations du rachis :	
vue d'ensemble	14
Articulations du rachis :	
région crania-vertébrale	16
Ligaments vertébraux :	
vue d'ensemble et rachis cervical	18
Ligaments vertébraux :	
rachis thoraco-lombal	20

2 Muscles

Muscles du dos : vue d'ensemble	22
Muscles intrinsèques de la nuque	24
Muscles intrinsèques du dos	26
Description systématique des muscles (I)	28
Description systématique des muscles (II)	30
Description systématique des muscles (III)	32

3 Vaisseaux et nerfs

Artères et veines du dos	34
Nerfs du dos	36
Topographie neuro-vasculaire du dos	38

4 Anatomie de surface

Anatomie de surface	40
---------------------	----

5 Paroi thoracique

Squelette du thorax	44
Sternum et côtes	46
Articulations de la cage thoracique	48
Muscles du thorax	50
Diaphragme	52
Vaisseaux et nerfs du diaphragme	54
Artères et veines de la paroi thoracique	56
Nerfs de la paroi thoracique	58
Topographie neuro-vasculaire de la paroi thoracique	60
Sein de la femme	62
Lymphatiques du sein féminin	64

6 Cavité thoracique

Divisions de la cavité thoracique	66
Artères de la cavité thoracique	68
Veines de la cavité thoracique	70
Lymphatiques de la cavité thoracique	72
Nerfs de la cavité thoracique	74

7 Médiastin

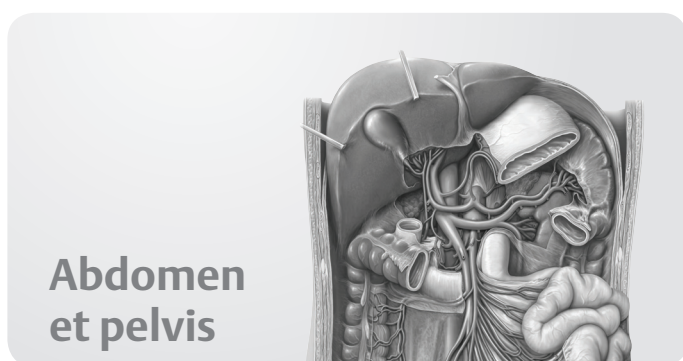
Médiastin : vue d'ensemble	76
Médiastin : structures	78
Thymus et péricarde	80
Cœur <i>in situ</i>	82
Cœur : faces et cavités	84
Cœur : valves	86
Artères et veines du cœur	88
Système de conduction et innervation du cœur	90
Cœur : radiologie	92
Circulation pré- et postnatale	94
Œsophage	96
Nerfs et vaisseaux de l'œsophage	98
Lymphatiques du médiastin	100

8 Région pleuro-pulmonaire

Région pleuro-pulmonaire	102
Poumons <i>in situ</i>	104
Poumon : radiologie	106
Segments broncho-pulmonaires	108
Trachée et arbre bronchique	110
Mécanique respiratoire	112
Artères et veines pulmonaires	114
Vaisseaux et nerfs de l'arbre trachéo-bronchique	116
Lymphatiques de la région pleuro-pulmonaire	118

9 Anatomie de surface

Anatomie de surface	120
---------------------------	-----

**10 Os, ligaments et articulations**

Ceinture pelvienne	124
Pelvis masculin et féminin	126
Ligaments du pelvis	128

11 Paroi abdominale

Muscles de la paroi abdominale	130
Région inguinale	132
Paroi abdominale et hernies inguinales	134
Région périnéale	136
Description systématique des muscles de la paroi abdominale	138
Description systématique des muscles du plancher pelvien ..	140

12 Espaces

Divisions de la cavité abdomino-pelvienne	142
Cavité péritonéale	144
Bourse omentale	146
Mésos et paroi postérieure	148
Contenu du pelvis	150
Rapports topographiques du péritoine	152
Pelvis et périnée	154
Coupes transversales	156

13 Organes internes

Estomac	158
Duodénum	160

Jéjunum et iléon	162
Cæcum, appendice et côlon	164
Rectum et canal anal	166
Foie : vue d'ensemble	168
Foie : segments et lobes	170
Vésicule biliaire et conduits biliaires	172
Pancréas et rate	174
Reins et glandes surrénales : vue d'ensemble	176
Reins et glandes surrénales : description	178
Urètre	180
Vessie urinaire	182
Vessie urinaire et urètre	184

14 Organes génitaux

Vue d'ensemble des organes génitaux	186
Utérus et ovaires	188
Vagin	190
Organes génitaux externes féminins	192
Nerfs et vaisseaux de l'appareil génital féminin	194
Pénis, scrotum et cordon spermatique	196
Testicule et épидidyme	198
Glandes annexes de l'appareil génital masculin	200
Nerfs et vaisseaux de l'appareil génital masculin	202
Développement des organes génitaux	204

15 Artères et veines

Artères de l'abdomen	206
Aorte abdominale et artères rénales	208
Tronc cœliaque	210
Artères mésentériques supérieure et inférieure	212
Veines de l'abdomen	214
Veine cave inférieure et veines rénales	216
Veine porte	218
Veines mésentériques supérieure et inférieure	220
Artères et veines du pelvis	222
Artères et veines du rectum et des organes génitaux	224

16 Lymphatiques

Lymphonœuds de l'abdomen et du pelvis	226
Lymphonœuds de la paroi abdominale postérieure	228
Lymphonœuds des organes abdominaux supérieurs	230
Lymphonœuds des intestins	232
Lymphonœuds des organes génitaux	234

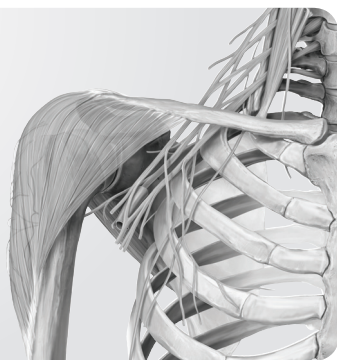
17 Nerfs

Plexus autonomes	236
Innervation des organes abdominaux	238
Innervation des intestins	240
Innervation des organes pelviens	242
Innervation autonome : vue d'ensemble	244
Innervation autonome : organes urinaires et génitaux	246

18 Anatomie de surface

Anatomie de surface	248
---------------------------	-----

Membre supérieur



19 Épaule et bras

Os du membre supérieur	252
Clavicule et scapula	254
Humérus	256
Articulations de l'épaule	258
Articulations de l'épaule : articulation gléno-humérale	260
Espace subacromial et bourses séreuses	262
Muscles antérieurs de l'épaule et du bras (I)	264
Muscles antérieurs de l'épaule et du bras (II)	266
Muscles postérieurs de l'épaule et du bras (I)	268
Muscles postérieurs de l'épaule et du bras (II)	270
Description systématique des muscles (I)	272
Description systématique des muscles (II)	274
Description systématique des muscles (III)	276
Description systématique des muscles (IV)	278

20 Coude et avant-bras

Radius et ulna	280
Articulation du coude	282
Ligaments de l'articulation du coude	284
Articulations radio-ulnaires	286
Muscles de l'avant-bras (I)	288
Muscles de l'avant-bras (II)	290
Description systématique des muscles (I)	292
Description systématique des muscles (II)	294
Description systématique des muscles (III)	296

21 Poignet et main

Os du poignet et de la main	298
Articulations du poignet et de la main	300
Ligaments du poignet et de la main	302
Ligaments et gaines fibreuses des doigts	304
Muscles de la main : plans superficiel et moyen	306
Muscles de la main : plans moyen et profond	308
Dos de la main	310
Description systématique des muscles (I)	312
Description systématique des muscles (II)	314

22 Vaisseaux et nerfs

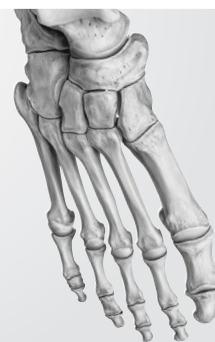Artères du membre supérieur	316
Veines et lymphatiques du membre supérieur	318
Plexus brachial	320

Branches supraclaviculaires et faisceau postérieur du plexus brachial	322
Faisceau postérieur : nerfs axillaire et radial	324
Faisceaux médial et latéral du plexus brachial	326
Nerfs médian et ulnaire	328
Veines et nerfs superficiels du membre supérieur	330
Épaule et espaces axillaires : vue postérieure	332
Épaule : vue antérieure	334
Topographie de la fosse axillaire	336
Topographie des régions du bras et du coude	338
Topographie de l'avant-bras	340
Topographie de la région carpienne	342
Topographie de la paume de la main	344
Topographie du dos de la main	346
Coupes transversales	348

23 Anatomie de surface

Anatomie de surface du membre supérieur	350
Anatomie de surface de la main	352

Membre inférieur



24 Hanche et cuisse

Os du membre inférieur	356
Ceinture pelvienne et os coxal	358
Fémur	360
Articulation de la hanche : vue d'ensemble	362
Articulation de la hanche : ligaments et capsule articulaire	364
Muscles de la hanche, de la région glutéale et de la cuisse (I)	366
Muscles de la hanche, de la région glutéale et de la cuisse (II)	368
Muscles de la hanche, de la région glutéale et de la cuisse (III)	370
Muscles de la hanche, de la région glutéale et de la cuisse (IV)	372
Description systématique des muscles (I)	374
Description systématique des muscles (II)	376
Description systématique des muscles (III)	378

25 Genou et jambe

Tibia et fibula	380
Articulation du genou : vue d'ensemble	382
Articulation du genou : capsule articulaire, ligaments et bourses	384

Articulation du genou : ligaments et ménisques	386
Ligaments croisés	388
Cavité articulaire du genou	390
Muscles de la jambe : vues antérieure et latérale	392
Muscles de la jambe : vue postérieure	394
Description systématique des muscles (I)	396
Description systématique des muscles (II)	398

26 Cheville et pied

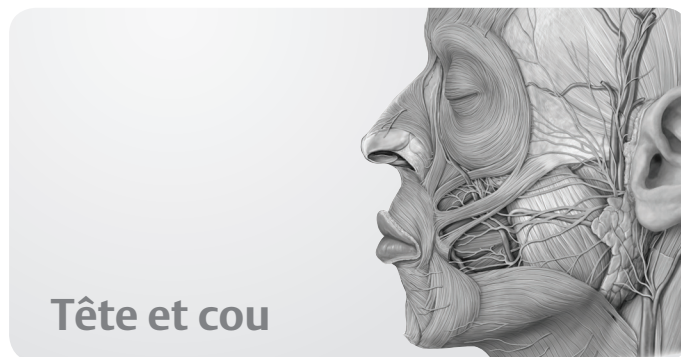Os du pied	400
Articulations du pied (I)	402
Articulations du pied (II)	404
Articulations du pied (III)	406
Ligaments de la cheville et du pied	408
Voûte plantaire et arches du pied	410
Muscles de la plante du pied	412
Muscles et gaines tendineuses du pied	414
Description systématique des muscles (I)	416
Description systématique des muscles (II)	418

27 Vaisseaux et nerfs

Artères du membre inférieur	420
Veines et lymphatiques du membre inférieur	422
Plexus lombo-sacral	424
Nerfs du plexus lombal	426
Nerfs du plexus lombal : nerfs obturateur et fémoral	428
Nerfs du plexus sacral	430
Nerfs du plexus sacral : nerf ischiatique	432
Nerfs et vaisseaux superficiels du membre inférieur	434
Topographie de la région inguinale	436
Topographie de la région glutéale	438
Topographie de la cuisse	440
Topographie de la jambe et du pied :	
compartiment postérieur	442
Topographie de la jambe et du pied :	
compartiments antérieur et latéral	444
Topographie de la plante du pied	446
Coupes transversales de la cuisse et de la jambe	448

28 Anatomie de surface

Anatomie de surface	450
---------------------------	-----



29 Os de la tête

Tête osseuse : vues antérieure et latérale	454
Tête osseuse : vue postérieure et voûte du crâne	456
Base du crâne	458
Os ethmoïde et sphénoïde	460

30 Muscles de la tête

Muscles de la mimique et de la mastication	462
Origines et terminaisons musculaires sur la tête osseuse ...	464
Description systématique des muscles (I)	466
Description systématique des muscles (II)	468

31 Nerfs crâniens

Nerfs crâniens : vue d'ensemble	470
NC I et II : Nerfs olfactif et optique	472
NC III, IV et VI : nerfs oculo-moteur, trochléaire et abducens .	474
NC V : nerf trijumeau	476
NC VII : nerf facial	478
NC VIII : nerf vestibulo-cochléaire	480
NC IX : nerf glosso-pharyngien	482
NC X : nerf vague	484
NC XI et XII : nerfs accessoire et hypoglosse	486

32 Vaisseaux et nerfs de la tête

Innervation de la face	488
Artères de la tête et du cou	490
Artère carotide externe :	
branches antérieures, médiale et postérieures	492
Artère carotide externe : branches terminales	494
Veines de la tête et du cou	496
Topographie des régions superficielles de la face	498
Topographie des régions parotidienne	
et massétérique	500
Topographie des fosses temporale et infratemporal	502
Topographie de la fosse ptérygo-palatine	504

33 Orbite et œil

Os de l'orbite	506
Muscles de l'orbite	508

Vaisseaux et nerfs de l'orbite	510
Topographie de l'orbite	512
Orbite, paupières et voies lacrymales	514
Bulbe oculaire	516
Cornée, iris et cristallin	518

34 Nez et cavités nasales

Os des cavités nasales	520
Sinus paranasaux	522
Vaisseaux et nerfs des cavités nasales	524

35 Os temporal et oreille

Os temporal	526
Oreille et méat acoustique externes	528
Oreille moyenne : cavité tympanique	530
Oreille moyenne :	
chaîne ossiculaire et membrane tympanique	532
Artères de l'oreille moyenne	534
Oreille interne	536

36 Cavité orale et pharynx

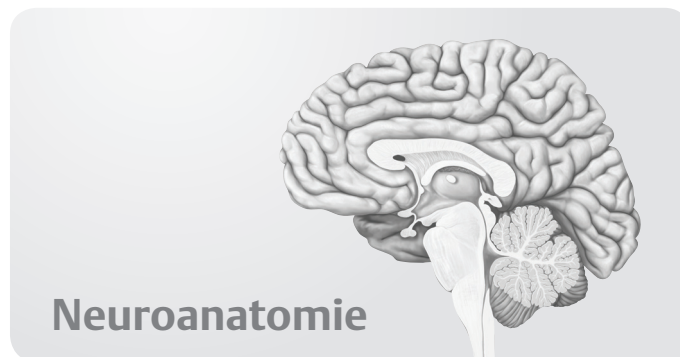
Os de la cavité orale	538
Articulation temporo-mandibulaire	540
Dents	542
Description systématique des muscles de la cavité orale	544
Innervation de la cavité orale	546
Langue	548
Topographie de la cavité orale et glandes salivaires	550
Tonsilles et pharynx	552
Muscles du pharynx	554
Vaisseaux et nerfs du pharynx	556

37 Cou

Os et ligaments du cou	558
Description systématique des muscles (I)	560
Description systématique des muscles (II)	562
Description systématique des muscles (III)	564
Artères et veines du cou	566
Nerfs du cou	568
Larynx : cartilages, structure et articulations	570
Larynx : muscles, plis et étages	572
Vaisseaux et nerfs du larynx, glandes thyroïde et parathyroïdes	574
Topographie du cou : régions et fascias	576
Topographie de la région cervicale antérieure	578
Topographie des régions cervicales antérieure et latérale	580
Topographie de la région cervicale latérale	582
Topographie de la région cervicale postérieure	584
Lymphatiques du cou	586

38 Anatomie de surface

Anatomie de surface	588
-------------------------------	-----



Neuroanatomie

39 Encéphale et moelle spinale

Système nerveux : généralités	592
Télocéphale	594
Télocéphale et diencéphale	596
Diencéphale, tronc cérébral et cervelet	598
Moelle spinale	600
Méninges	602
Ventricules et espaces du liquide cérébro-spinal	604

40 Vaisseaux sanguins de l'encéphale et de la moelle spinale

Sinus de la dure-mère et veines de l'encéphale	606
Artères de l'encéphale	608
Artères et veines de la moelle spinale	610

41 Systèmes fonctionnels

Circuits nerveux généraux	612
Voies sensibles et motrices	614
Systèmes sensoriels (I)	616
Systèmes sensoriels (II)	618
Systèmes sensoriels (III)	620

42 Système nerveux autonome

Système nerveux autonome	622
------------------------------------	-----

Annexes

Réponses aux questions sur l'anatomie de surface	626
---	-----

Index	628
-----------------	-----