



QUESTIONS

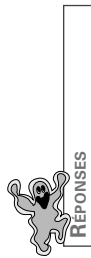
Item 79

Ectoparasitose cutanée: gale et pédiculose

1 Quelles sont les 3 lésions spécifiques de la gale?

2 Quelle est la topographie évocatrice des lésions de la gale?

3 Comment faire un diagnostic de gale?



ITEM 79

Ectoparasitose cutanée: gale et pédiculose

- 1** Sillons scabieux (interdigitaux et face antérieure des poignets), vésicules perlées et nodules scabieux (régions génitales)
- 2** Espaces interdigitaux, face antérieure poignets, coudes, ombilic, fesses, organes génitaux externes chez l'homme, mamelon et aréole
- 3** Clinique: prurit partagé, recrudescence nocturne, topographie évocatrice de l'éruption, lésions spécifiques

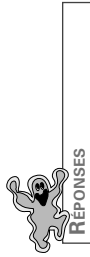


QUESTIONS

Item 84

Infections à herpès virus de l'enfant et de l'adulte immunocompétents

1 Qu'est-ce que le syndrome de Reye?



ITEM 84

Infections à herpès virus de l'enfant et de l'adulte immunocompétents.

- 1 Encéphalopathie mortelle et stéatose hépatique, survenant exceptionnellement chez l'enfant varicelleux lors de la prise d'aspirine



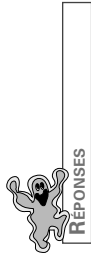
QUESTIONS

Item 85

Infection à VIH

1

Quelles manifestations dermatologiques doivent faire proposer une sérologie VIH ?



REPONSES

ITEM 85

Infection à VIH

- 1** Dermatite séborrhéique, psoriasis, Kaposi, zona (adulte jeune), candidoses et dermatophytoses multi-récurrentes, autres MST (syphilis, gale, herpès...)



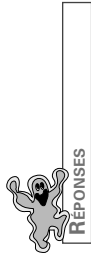
QUESTIONS

Item 87

Infections cutanéomuqueuse bactériennes et mycosiques

1

Quels sont les 3 germes en cause dans l'infection d'un « pied diabétique » ?



REPONSES

ITEM 87

Infections cutanéomuqueuse bactériennes et mycosiques

- 1 staphylococcus aureus, pseudomonas aeruginosa, anaérobies