Cas n°1

Mme C., 42 ans, ancienne toxicomane, suivie pour une infection VIH est admise ce jour pour une altération de l'état général fébrile avec une toux tenace. Son dernier taux de CD4 est de 90/mm^3.
Sa radiographie de thorax étant interprétée comme normale, vous réalisez l'examen figure 1.

- Question 1

Interprétez-le.

- Question 2

Quelles pathologies suspectez-vous ? Quel est votre bilan étiologique ?

- Question 3

Vous la revoyez quelques années plus tard, elle est en échappement thérapeutique. Interprétez la figure 2 et concluez.

Figure 1

Figure 2 (cf. cahier couleurs)

Réponses cas n°1

➢ Question 1

Scanner thoracique. Coupe axiale. Fenêtre parenchymateuse.
Syndrome interstitiel (5) de type micronodulaire (5) diffus bilatéral (5).
Quelques plages de verre dépoli (5) à prédominance postérieure.
Pas de foyer systématisé.

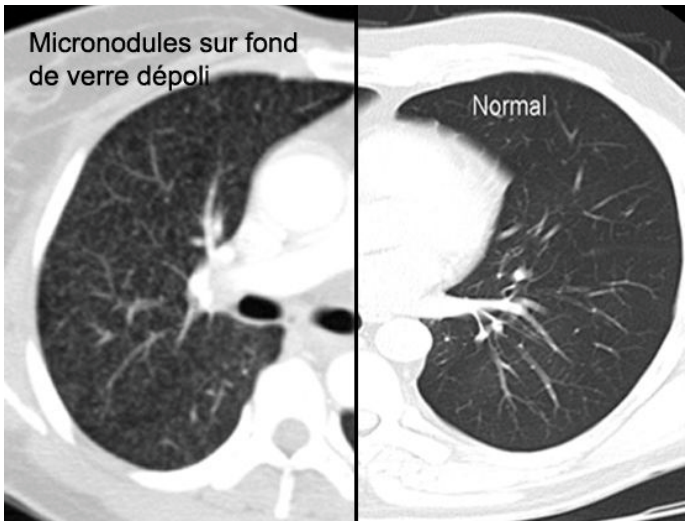

➢ Question 2

Devant l'importance du déficit immunitaire (CD4<100) et le syndrome interstitiel :

- Une pneumocystose (10)
- Une miliaire tuberculeuse (10)
- Une pneumopathie virale (type CMV) (5)

On complète le bilan par :

- Une évaluation du statut immunitaire : charge virale et taux de CD4
- Une IDR 5U tubertest (5)
- Un lavage broncho-alvéolaire (5) : cytologie, recherche de kystes de *Pneumocystis Jiroveci* par coloration de Gomori-Grocott (5), PCR CMV (5), recherche de BAAR et BK culture (5)
- Hémocultures avec recherche de BK

➢ Question 3

Photographie de la partie supérieure du dos.
Multiples lésions cutanées érythémato-violacées (5), papuleuses (5) (surélevées), disséminées (5).

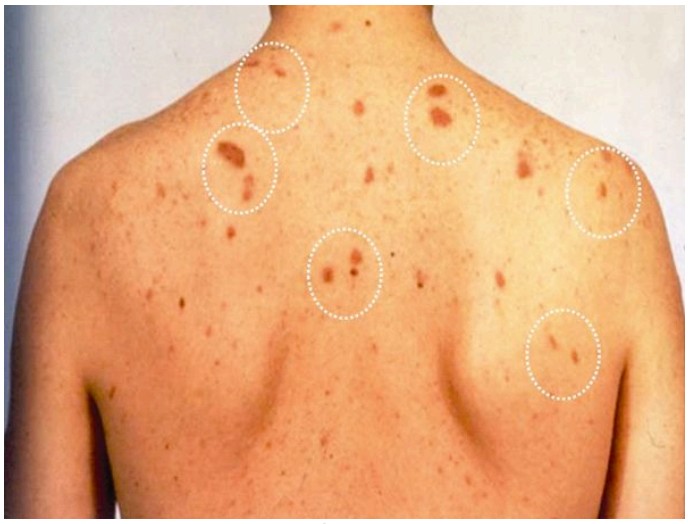

Aspect évocateur d'une maladie de Kaposi cutanée (10) dans le cadre d'une infection VIH au stade C (SIDA) (5).