

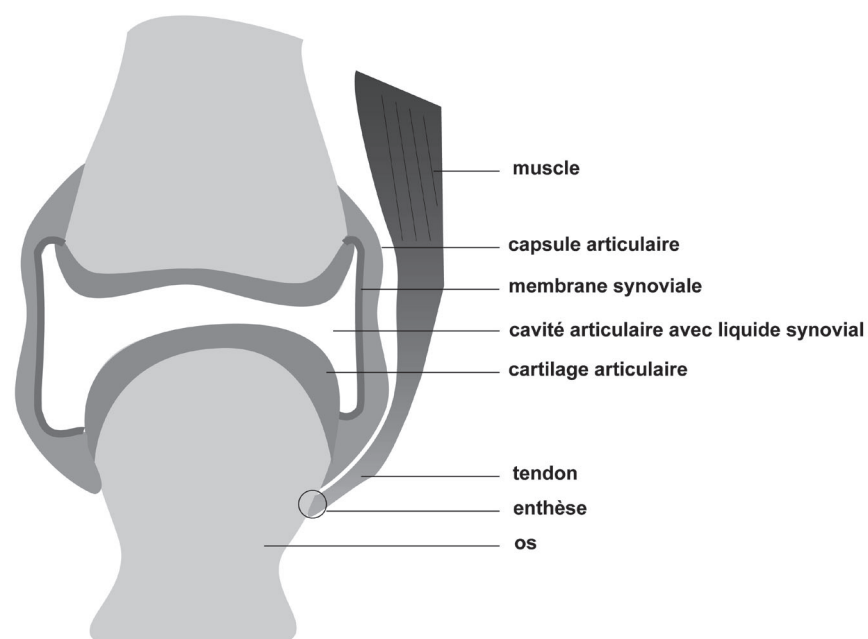
# Introduction

Marie-Eva Pickering, Amandine Beaumel, Fabienne Coury

## ANATOMO-PHYSIOLOGIE ARTICULAIRE ET RACHIDIENNE

### 1. Anatomo-physiologie articulaire

Schéma 1 : Schématisation d'une articulation périphérique mobile.



Une articulation périphérique mobile se compose de (Figure 1) :

- Les surfaces articulaires :
  - Les extrémités des pièces osseuses sont en général recouvertes de cartilage hyalin, tissu conjonctif élastique non minéralisé, avasculaire et non innervé. Il est formé de cellules peu nombreuses, les chondroblastes et les chondrocytes, qui assurent la synthèse et le renouvellement de la matrice extra-cellulaire.
  - La matrice extra-cellulaire est composée d'un gel de protéoglycanes très hydrophiles enserré dans un réseau de fibres de collagène (prédominance de type II).
  - Le rôle du cartilage hyalin est d'assurer un bon glissement entre les pièces osseuses articulaires et de répartir les pressions.
- La capsule articulaire :
  - Attachée aux surfaces articulaires à proximité de la partie recouverte par le cartilage, elle contribue, avec les ligaments, à maintenir en contact les structures articulaires et garantit la stabilité articulaire.
- La membrane synoviale constitue la couche interne de la capsule articulaire.
  - Elle s'organise en replis et est constituée de deux couches :
    - La couche sous-intimale :

- En contact avec la surface articulaire,
- Richement vascularisée,
- Contient essentiellement des cellules de type fibroblastique.
- La couche bordante :
  - En contact avec la cavité articulaire,
  - Très riche en acide hyaluronique et formée d'1 à 4 couches de synoviocytes de type A (macrophagique), les plus nombreux, et de type B (fibroblastique).
- Contrairement au cartilage hyalin, la membrane synoviale a un pouvoir de réparation et de prolifération élevé.
- Elle sécrète le liquide synovial.
- Son rôle de défense contre les agressions en fait un organe immunitaire.
- La cavité articulaire :
  - Ce fin espace contient un liquide très visqueux, le liquide synovial.
  - Le liquide synovial :
    - Liquide jaune citrin, clair et limpide,
    - Très faible quantité à l'état physiologique,
    - Dialysat du plasma sanguin,
    - Caractère lubrifiant en lien avec la forte concentration d'acide hyaluronique,
    - Rôle nourricier du cartilage articulaire,
    - Évite le contact des cartilages articulaires entre eux.
- Bourrelets et ménisques :
  - Peuvent être présents au sein de l'articulation,
  - Structures fibrocartilagineuses augmentant la surface de contact et la congruence articulaire,
  - En forme d'anneau, ils sont triangulaires à la coupe,
  - Le bourrelet a une face libre, une face collée à la capsule et une face collée à la surface articulaire,
  - Le ménisque a deux faces libres et une face collée à la capsule.
- Les ligaments, intra ou extra-capsulaires, et les tendons musculaires s'insèrent dans le périoste au niveau de l'enthèse.
- Une bourse séreuse est parfois présente à proximité de l'articulation :
  - Cavité fermée tapissée de synoviale,
  - Rôle d'amortisseur facilitant le glissement des muscles et tendons musculaires ou entre la peau et l'os.

## 2. Types d'articulations

- Synarthrose :
  - « emboîtement » des surfaces articulaires,
  - Articulation fibreuse, immobile,
  - Par exemple les sutures osseuses au niveau de la voûte du crâne,

- Amphiarthrose :
  - Articulation « serrée »,
  - Cartilagineuse, semi-mobile,
  - Par exemple les os du carpe, les vertèbres,
- Diarthrose :
  - Articulation synoviale, mobile,
  - Par exemple le coude, le genou.

L'articulation des sacro-iliaques constitue ainsi une amphidiarthrose ou une diamphiarthrose.

### 3. Lexique des déformations articulaires

- Varus/varus : dévié en dedans vers l'axe médian du corps/en dehors :
  - Genu varum :
    - L'axe mécanique du genou est plus interne que l'axe physiologique,
    - Facteur de risque d'arthrose fémoro-tibiale interne,
    - VaRum ⇔ Rodéo.
  - Genu valgum :
    - L'axe mécanique du genou est plus externe que l'axe physiologique,
    - Facteur de risque d'arthrose fémoro-tibiale externe.
- Coxa plana :
  - Déformation en béret basque de la tête fémorale,
  - Il s'agit d'une déformation séquellaire d'ostéochondrite dans l'enfance (ou maladie de Legg-Perthes-Calvé),
  - Lésions parfois bilatérales,
  - Terrain de l'ostéochondrite : garçon de 5 à 10 ans.
- Coxa retorsa :
  - = Coxa vara,
  - Liée à un glissement de la tête en bas et en arrière,
  - Lésion souvent bilatérale,
  - Déformation séquellaire d'épiphyse de l'adolescent,
  - Terrain : survient chez le garçon obèse de 10 à 15 ans,
  - Soit déformation importante et le diagnostic est aisé, soit un ostéophyte au niveau du col fémoral supérieur permet de s'orienter vers cette pathologie.
- Coxa valga :
  - Col trop vertical,
  - Angle cervico-diaphysaire > 140°.
- Coxa antetorsa :
  - Col excessivement antéversé.
- Coxa profunda :
  - Protrusion acétabulaire trop importante.

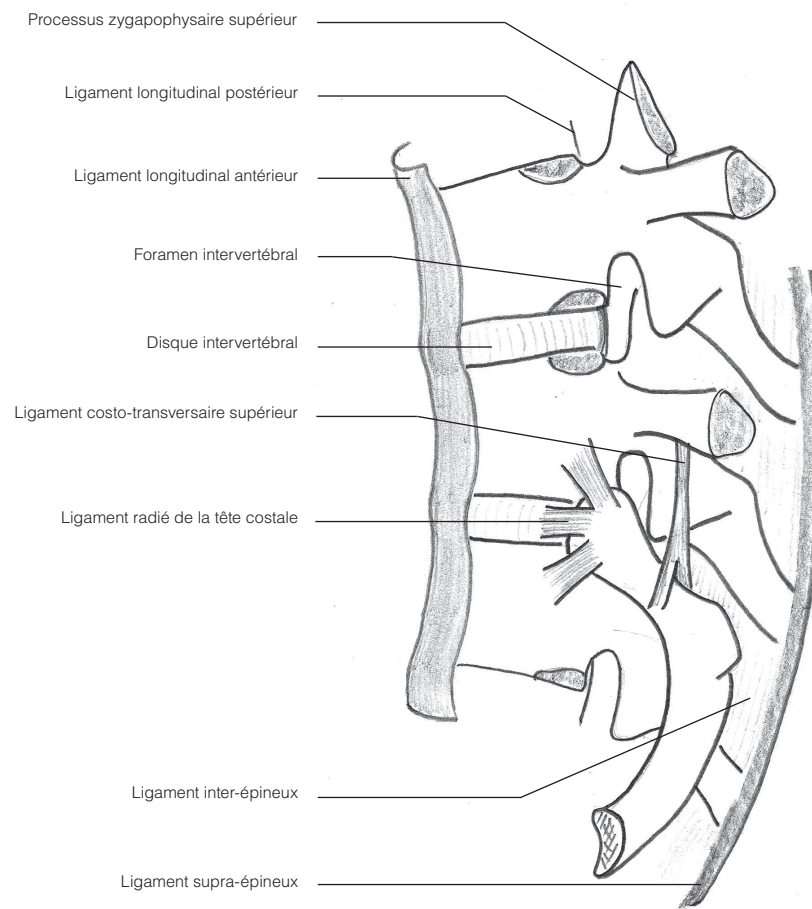
- Pied bot varus équin :
  - Enroulement du pied en dedans (varus), flexion du pied vers le bas (équin),
  - Déformation constatée à la naissance de plus en plus fréquemment diagnostiquée en prénatal,
  - Non héréditaire,
  - Souvent bilatéral.

#### 4. Amplitudes articulaires

Articulations	Mouvements	Amplitudes articulaires physiologiques
<b>Épaule</b>	Abduction	90°
	Rotation Externe	60°
	Rotation Interne	Main-colonne dorsale haute
<b>Coude</b>	Extension	0°
	Flexion	170°
	Pro-supination	0-180°
<b>Poignet</b>	Extension	80°
	Flexion	90°
	Inclinaison ulnaire	40°
	Inclinaison radiale	60°
<b>Métacarpo-phalangienne</b>	Extension	60°
	Flexion	90°
<b>Hanche</b>	Extension	20°
	Flexion	135°
	Abduction	45°
	Adduction	30°
	Rotation Externe	45°
	Rotation Interne	35°
<b>Genou</b>	Extension	0°
	Flexion	140°
<b>Cheville</b>	Extension	45°
	Flexion	20°

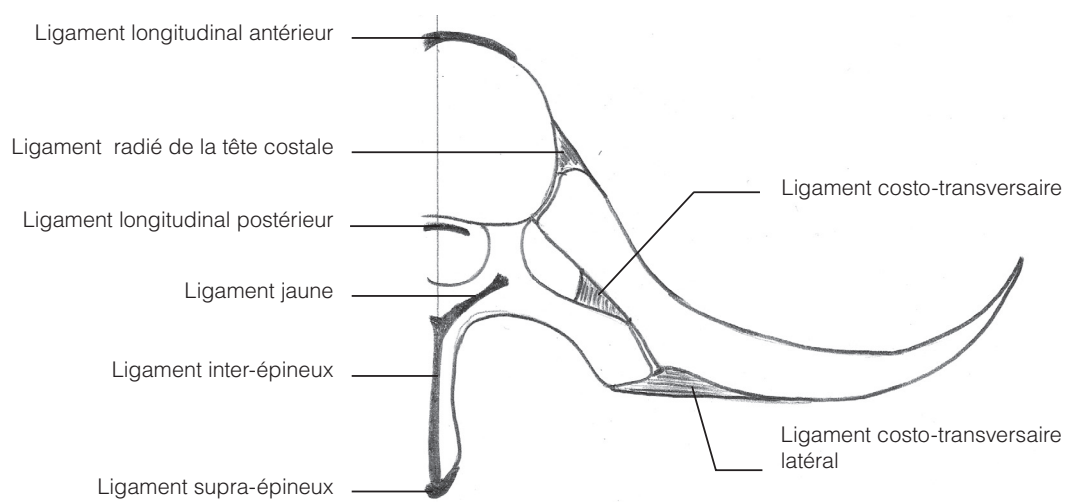
## 5. Anato-mo-physiologie rachidienne

**Schéma 2 : Schématisation avec vue latérale gauche de la colonne thoracique**



Source : Olivier Trost, Pierre Trouilloud, *Introduction à l'anatomie*, Ellipses, 528 pages.

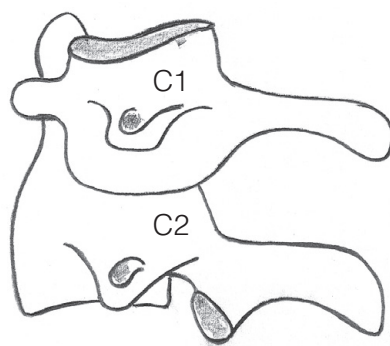
**Schéma 3 : Schématisation d'une articulation d'une côte avec une vertèbre, coupe transversale.**



Source : Olivier Trost, Pierre Trouilloud, *Introduction à l'anatomie*, Ellipses, 528 pages.

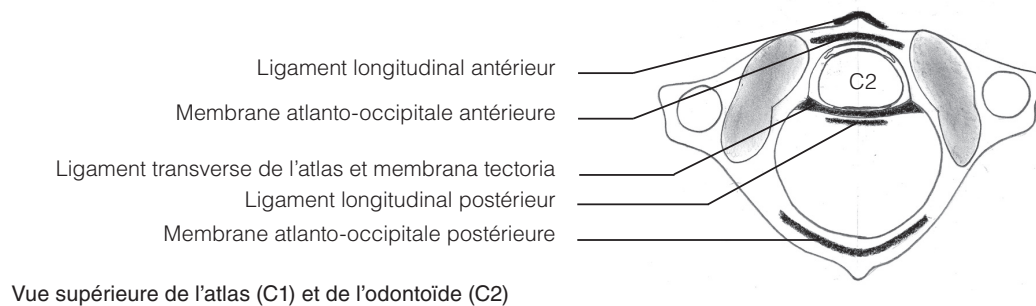
- Le rachis est constitué de 5 compartiments principaux :
  - 7 vertèbres cervicales,
  - 12 vertèbres dorsales,
  - 5 vertèbres lombaires,
  - 5 vertèbres sacrées soudées, constituant le sacrum,
  - 4 ou 5 vertèbres coccygiennes soudées entre elles constituant le coccyx.
- La mobilité en flexion, extension, inclinaison latérale, rotation, est assurée par les 3 premiers segments.
- Les apophyses épineuses permettent de se repérer à la palpation. L'apophyse épineuse de C7 est la plus proéminente.
- Le rachis se divise en 4 courbures principales :
  - La lordose cervicale (convexe en avant),
  - La cyphose thoracique,
  - La lordose lombaire,
  - La cyphose sacro-coccygienne.
- Le rachis mesure 70 cm en moyenne, cette hauteur évoluant avec l'âge.
- Les vertèbres sont creusées par le canal rachidien au sein duquel chemine la moelle épinière, de la première vertèbre cervicale jusqu'en L1-L2, puis la queue-de-cheval.
- Chaque vertèbre est séparée de la suivante par un disque intervertébral constitué :
  - Du nucleus pulposus : gel cartilagineux riche en protéoglycanes qui produisent une forte pression osmotique assurant hydratation et épaisseur du disque lui conférant un rôle d'amortisseur,
  - D'un anneau fibreux collagénique entourant et maintenant le nucleus pulposus.
- Le maintien structurel est assuré :
  - En avant par les ligaments longitudinaux antérieur et postérieur,
  - En arrière par les ligaments supraspinaux, capsulaires et le ligament jaune.
- Le rachis cervical est le plus mobile de tous les compartiments rachidiens, du fait de l'anatomie des vertèbres cervicales.

**Schéma 4 : Schématisation de l'articulation atlas-axis en vue latérale gauche.**



Source : Olivier Trost, Pierre Trouilloud, *Introduction à l'anatomie*, Ellipses, 528 pages.

**Schéma 5 : Schématisation de l'articulation atlas-axis en vue transversale.**



Source : Olivier Trost, Pierre Trouilloud, *Introduction à l'anatomie*, Ellipses, 528 pages.

## OS ET MÉTABOLISME PHOSPHOCALCIQUE

### 1. Physiologie osseuse

- 2 types d'os :
  - Os cortical : os compact de la paroi des pièces osseuses assurant le soutien et la protection, formant 50 % des vertèbres, 80 % des os longs et constituant la corticale des os courts et plats, formé d'ostéons, ensemble de lamelles d'os concentriques autour d'un canal de Havers.
  - Os trabéculaire : os spongieux organisé en travées baignées par la moelle osseuse, compromis solidité-légèreté, formant 50 % des vertèbres et 20 % des os longs.
- Avec l'âge, la masse osseuse diminue par amincissement ou rupture des travées.
- La matrice extra-cellulaire de l'os est constituée de :
  - 30 % de matrice organique composée de 90 % de collagène de type I et de 10 % de protéines non collagéniques,
  - 70 % de substance minérale cristalline. La minéralisation correspond au dépôt de phosphate de calcium cristallisé sous forme d'apatite au niveau de la matrice osseuse sous le contrôle des ostéoblastes.
- Après le modelage osseux jusqu'à la fin de la croissance, le tissu osseux est le siège d'un remodelage permanent avec une activité couplée des ostéoclastes et ostéoblastes :
  - Phase d'activation : différenciation des ostéoclastes par fusion des pré-ostéoclastes, cellules d'origine hématopoïétique, sous l'influence de RANKL,
  - Phase de résorption : formation de cavités de résorption par dissolution de la phase minérale par acidification puis destruction de la matrice organique par des enzymes protéolytiques telles que la Cathepsine K,
  - Phase de formation : synthèse de la substance ostéoïde par les ostéoblastes, cellules d'origine mésenchymateuse, puis minéralisation de la matrice organique sous l'action de la phosphatase alcaline synthétisée par les ostéoblastes. Certains ostéoblastes seront emmurés dans la matrice osseuse synthétisée et deviendront des ostéocytes.

#### À noter

À l'état normal, il existe un équilibre permettant d'adapter la formation par les ostéoblastes et la résorption par les ostéoclastes et assurant le renouvellement et la réparation du tissu osseux.

- Le squelette constitue une réserve rapidement mobilisable de calcium et phosphate :
  - Rôles du calcium : excitabilité neuromusculaire, second messenger intracellulaire, cofacteur enzymatique de la coagulation sanguine,
  - Rôles des phosphates : régulation protéique par la phosphorylation, pouvoir tampon, constituant de molécules biologiques (acides nucléiques, phospholipides, ATP...)
- Un déséquilibre en faveur de la résorption avec diminution de la masse osseuse conduit à l'ostéoporose tandis qu'une augmentation de la masse osseuse soit par augmentation de la formation osseuse conduit à l'ostéosclérose ou soit par défaut de résorption conduit à l'ostéopétrose.

## 2. Régulation

- De la formation et résorption osseuses
  - Par les hormones :
    - Oestrogènes : augmentent la formation et inhibent la résorption,
    - 1,25-hydroxy-vitamine D : augmente la formation,
    - Glucocorticoïdes : diminuent la formation et augmentent la résorption,
    - Parathormone (PTH) : action anabolisante ou catabolisante osseuse selon la dose et la fréquence d'administration,
  - Par les cytokines,
  - Par les facteurs de croissance.
- Du métabolisme phospho-calcique
  - 3 organes de régulation :
    - Intestin :
      - Absorption calcium au niveau du duodénum,
      - Absorption des phosphates au niveau des jéjunum et iléon.
    - Reins :
      - Réabsorption du calcium et des phosphates à plus de 90 %.
    - Os.
  - 3 hormones :
    - PTH :
      - Production par les parathyroïdes,
      - Régulation par la calcémie,
      - Hypercalcémiant hypophosphorémiant,
      - Augmente la production de 1,25-hydroxy-vitamine D3,
      - Augmente la réabsorption rénale du calcium,
      - Diminue la réabsorption rénale de phosphates,
      - Augmente la résorption osseuse.
    - 1,25-hydroxy-vitamine D3 :
      - Apports alimentaires et synthèse au niveau de l'épiderme sous action des UV,
      - 25-hydroxylation hépatique : forme de réserve,
      - 1-hydroxylation rénale : forme active,
      - Hypercalcémiant hyperphosphorémiant,
      - Diminue la synthèse de PTH,