tant (épais ensemble de moins de 1 mm). La séreuse est elle-même constituée d'un feuillet interne, le feuillet viscéral et d'un feuillet externe, le feuillet pariétal qui est une couche de tissu conjonctif dense et résistant à la déchirure. À l'extérieur, le péricarde est fixé en bas au diaphragme et sur les côtés aux plèvres. Cela permet de maintenir le cœur en place dans le médiastin.

Au niveau de zones de passage des gros vaisseaux du cœur, les feuillets externes et internes se rejoignent. L'enveloppe du péricarde constitue une cavité virtuelle et fermée, appelée la **cavité péricardique**. À ce niveau, le feuillet séreux sécrète une petite quantité d'un liquide clair : le *liquide péricardique*. Il sert de film lubrifiant pendant les battements cardiaques et réduit ainsi au minimum le frottement des feuillets du péricarde, ce qui facilite ainsi les mouvements du cœur.

14.4 Le cycle cardiaque

Lors de chaque contraction cardiaque, le sang est éjecté des ventricules dans les circulations pulmonaire et générale. Pour cela, la contraction réduit de manière brutale l'espace intérieur des cavités cardiaques si bien que le sang est expulsé (➜ Fig. 14.11). Finalement, la musculature se relâche – les cavités s'élargissent et se remplissent de nouveau de sang. Pendant le cycle cardiaque, les rapports de pression s'inversent de manière typique à l'intérieur du cœur. La figure 14.10 en donne un aperçu.

La phase de contraction des cavités cardiaques est appelée systole. Elle dure environ 0,25 seconde. La phase de relaxation (= phase de remplissage) s'appelle la diastole. Sa durée dépend de la fréquence cardiaque et est d'environ 0,55 seconde pour une fréquence de 70 battements par minute.

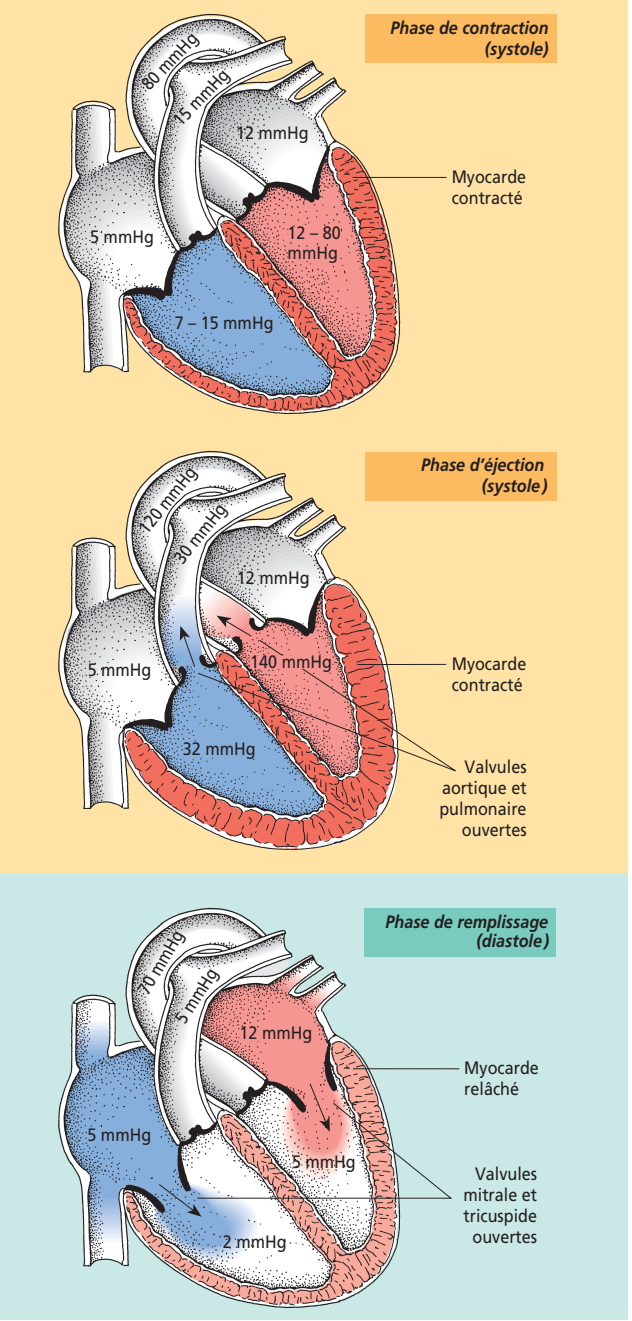

Fig. 14.11 – Lors de la systole, on différencie la phase de contraction (pendant laquelle les valvules sigmoïdes sont encore fermées) de la phase d'éjection. Pendant la diastole, du sang frais passe des atriums à travers les valvules mitrale et tricuspide vers les ventricules.

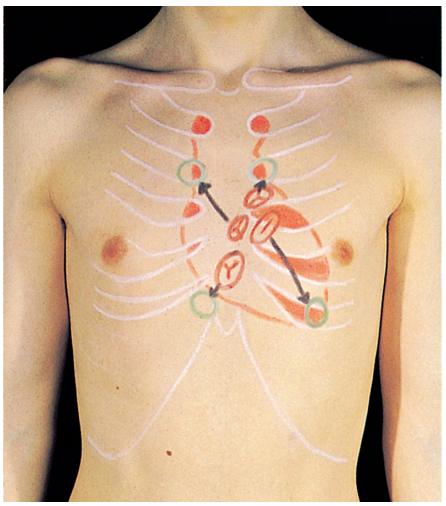

Fig. 14.12 – Auscultation d'un patient. Sont représentées les projections des quatre valvules sur la paroi thoracique et les zones d'auscultation privilégiées pour chacune de ces valvules. Les flèches indiquent la direction du flux sanguin qui transmet le bruit des valvules.

Fréquence cardiaque en fonction de l'âge

La fréquence cardiaque varie avec l'âge de manière physiologique.

- Chez les adultes en bonne santé, le cœur se contracte au repos environ 70 fois par minute (chiffre un peu plus élevé chez la femme que chez l'homme) ; la fréquence cardiaque est donc d'environ 70/min.
- Chez l'enfant, la fréquence cardiaque est plus élevée : elle passe d'environ 140/min chez le nouveau-né à 120/min chez le nourrisson plus âgé, puis à 100/min chez le jeune enfant, 85 chez l'enfant d'âge scolaire et 75 chez l'adolescent.

Par ailleurs, la fréquence cardiaque dépend de l'activité exercée : en cas d'effort physique ou de tension psychologique, le cœur s'accélère. Les maladies influencent également la fréquence cardiaque – la fièvre ou l'hyperthyroïdie entraîne une augmentation de cette dernière.

En cas de fréquence cardiaque supérieure aux normes correspondant à l'âge, on parle de **tachycardie** et de **bradycardie** lorsque cette fréquence est inférieure. Des tachycardies et des bradycardies légères peuvent être physiologiques. Les tachycardies et bradycardies marquées sont dangereuses car le volume de sang éjecté par le cœur ne suffit pas pour l'irrigation des organes.

14.4.1 Le cycle atrial

À côté des ventricules, les atriums travaillent aussi avec une alternance de contractions et de relaxations. Les contractions des ventricules et des atriums sont parfaitement coordonnées afin d'obtenir une performance d'éjection maximale. Plus précisément, la musculature des atriums se contracte environ 0,12-0,20 seconde avant celle des ventricules, si bien qu'à la fin de la diastole la quantité de sang nécessaire a été poussé de manière *active* dans les ventricules.

14.4.2 Le cycle ventriculaire

Si l'on observe en détail le cycle ventriculaire, il est possible de le diviser en quatre phases (➜ Fig. 14.10).

Les différentes phases de la systole ventriculaire

- **Phase de contraction**. Les ventricules sont remplis de sang et les valvules atrioventriculaires sont déjà fermées. Une pression est exercée sur le sang par contraction du myocarde. La pression n'est pas encore suffisamment élevée pour repousser les valvules sigmoïdes.
- **Phase d'éjection**. La pression dans les ventricules dépasse maintenant la pression dans l'aorte et le tronc pulmonaire : les valvules sigmoïdes vont s'ouvrir et le sang sera éjecté dans les troncs artériels. À la fin de la phase d'éjection, les valvules sigmoïdes se referment car la pression dans les vaisseaux devient supérieure à celle dans les ventricules (➜ 14.2.2). La systole est terminée et la diastole commence.

Les différentes phases de la diastole ventriculaire

- **Phase de relaxation**. Le relâchement du myocarde entraîne une diminution des pressions ventriculaires mais toutes les valvules restent encore fermées.
- **Phase de remplissage**. Les pressions ventriculaires sont maintenant descendues en dessous de celles des atriums, les valvules atrioventriculaires sont ouvertes et le sang passe des atriums vers les ventricules. Ce phénomène est passif – la contraction des atriums évoquée précédemment ne contribue qu'à environ 10 à 20 % du remplissage des ventricules lorsque la fréquence cardiaque est normale (plus chez les personnes âgées du fait de la diminution de l'élasticité du ventricule gauche ➜ aussi 14.6.3). La phase de remplissage se termine avec la fermeture des valvules sigmoïdes – la nouvelle systole commence.

Environ 70 mL de sang sont éjectés de chaque ventricule lors de chaque battement cardiaque chez une personne en bonne santé au repos.

Le cœur, pompe d'aspiration

Lors de la phase d'éjection, le plan des valvules (➜ Fig. 14.6) se déplace vers la pointe du cœur ce qui entraîne une dilatation des atriums. Les pressions dans les atriums diminuent et, de ce fait, le sang s'écoule passivement des grosses veines à l'intérieur des atriums.
À l'inverse, pendant la diastole, le plan des valvules revient vers la base du cœur, ce qui permet aux ventricules de s'élargir avec l'apparition d'un différentiel de pression entre les ventricules et les atriums ce qui facilite l'entrée du sang de manière passive dans les ventricules.
On peut donc parler « d'aspiration » du sang dans les atriums ainsi que dans les ventricules, et le cœur peut être comparé à une « pompe d'aspiration ».

Cathétérisme cardiaque

La mesure des pressions est un des principaux objectifs du **cathétérisme cardiaque**.

- Lors du *cathétérisme cardiaque droit*, on introduit dans le cœur droit un long cathéter fin en passant par voie veineuse.
- Lors du *cathétérisme cardiaque gauche*, le cathéter est introduit par voie artérielle, à contre-courant, au niveau de l'aine ou du bras jusque dans le cœur gauche. En plus des mesures de pression, il est possible de visualiser le ventricule gauche (*ventriculographie*) et les artères coronaires (*coronarographie* ➜ 14.7.2) en injectant un produit de contraste.

14.4.3 Bruits du cœur et souffles cardiaques

Les bruits du cœur

Le cœur ne travaille pas de manière silencieuse. Les vibrations créées par les battements de l'activité cardiaque seront transmises à la cage thoracique où elles pourront être entendues à l'aide d'un stéthoscope.
On appelle cet examen l'**auscultation** (« l'écoute ») du cœur. On entend deux bruits cardiaques lors de l'auscultation d'un cœur sain (chez l'adulte) :

- le **premier bruit cardiaque = B1** est entendu pendant la phase de contraction de la systole. Du fait de la contraction musculaire brutale, le sang dans les ventricules se met en vibration. Le premier bruit cardiaque s'appelle pour cela le *bruit de contraction* ;
- le **deuxième bruit cardiaque = B2** survient à la fin de la systole lors de la fermeture brutale des valves pulmonaire et aortique ;
- principalement chez les enfants, il est possible d'entendre un **troisième bruit cardiaque = B3** pendant le début de la diastole (*bruit de remplissage ventriculaire*) ainsi qu'un **quatrième bruit = B4** pendant la fin de la diastole, en l'absence de toute pathologie cardiaque sous-jacente. Chez une partie des enfants et chez les adultes, ils peuvent cependant être en rapport avec une cardiopathie.

Souffles cardiaques

Tous les autres sons sont appelés **souffles cardiaques** pour les différencier des bruits cardiaques normaux.

Si l'on entend un souffle pendant la systole, on parle alors de **souffle systolique**. S'il survient lors de la diastole, on parle de **souffle diastolique**.

Des souffles, en particulier systoliques, peuvent être présents chez des enfants et des adolescents en l'absence

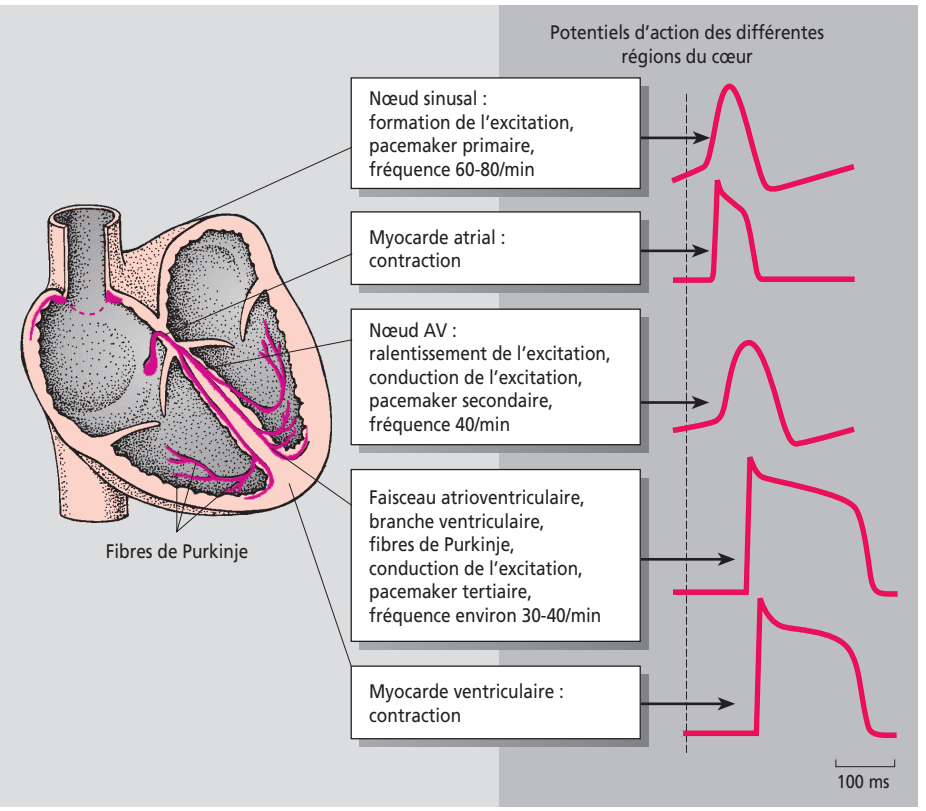

Fig. 14.13 – Système de conduction de l'excitation du cœur. À gauche, représentation schématique du nœud sinusal, du nœud AV, du faisceau atrioventriculaire (➜ aussi Fig. 14.6), des branches ventriculaires et des fibres de Purkinje. À droite, les potentiels d'action correspondants. [R124]

de cardiopathie. Les souffles cardiaques chez les adultes, de survenue récente ou associés à d'autres symptômes orientent cependant vers un écoulement sanguin perturbé, notamment du fait d'anomalies cardiaques ou valvulaires.

Lors d'un rétrécissement valvulaire (➜ 14.2.2), le sang « passe en force » à travers une ouverture rétrécie : il se forme des tourbillons qui se traduisent par des souffles – comme dans le rapide d'une rivière.

Lorsqu'une valvule ne se referme pas de manière étanche (elle est alors appelée « insuffisante »), sa fonction anti-retour est en partie ou complètement abolie : il existe dans ce cas un *reflux* de sang. On a également dans ce cas des souffles cardiaques anormaux.

Souvent, la seule auscultation du cœur permet de suspecter un rétrécissement ou une insuffisance valvulaire. Dans ce cas, une *exploration diagnostique cardiologique* est prescrite par le médecin : elle comprend au minimum, un *ECG* (➜ 14.5.6), une *échocardiographie* (➜ 14.2.3) et une radiographie du thorax (➜ Fig. 14.9).

14.5 Formation et conduction de l'excitation

14.5.1 L'autonomie du cœur

Si le cœur est séparé du corps et est conservé dans un liquide nutritif adapté, il continue à battre. Cette expérience peut facilement être faite sur des animaux de boucherie, par exemple, et montre clairement que la commande de l'activité cardiaque se trouve dans le cœur lui-même – le cœur travaille de manière **autonome** (*indépendante*).

En effet, chaque muscle a besoin d'une impulsion électrique pour se contracter (➜ 6.3.5). Cependant, alors que le muscle squelettique est excité par un nerf, le cœur s'excite lui-même. Naturellement, le cœur reçoit également des impulsions en provenance du SNC (par le système sympathique et par le nerf vague) – les nerfs qui se dirigent vers le cœur n'ont cependant qu'une action régulatrice limitée, sans influence sur la cadence (➜ 9.13 et 14.2.6). Le cœur pourrait également fonctionner en leur absence.

Le cœur doit cette indépendance à un système de cellules musculaires spécialisées qui sont en capacité de produire des excitations et de les conduire rapidement.

Cet ensemble de cellules musculaires particulières est appelé **système cardionecteur** (➜ Fig. 14.13 et 14.14).

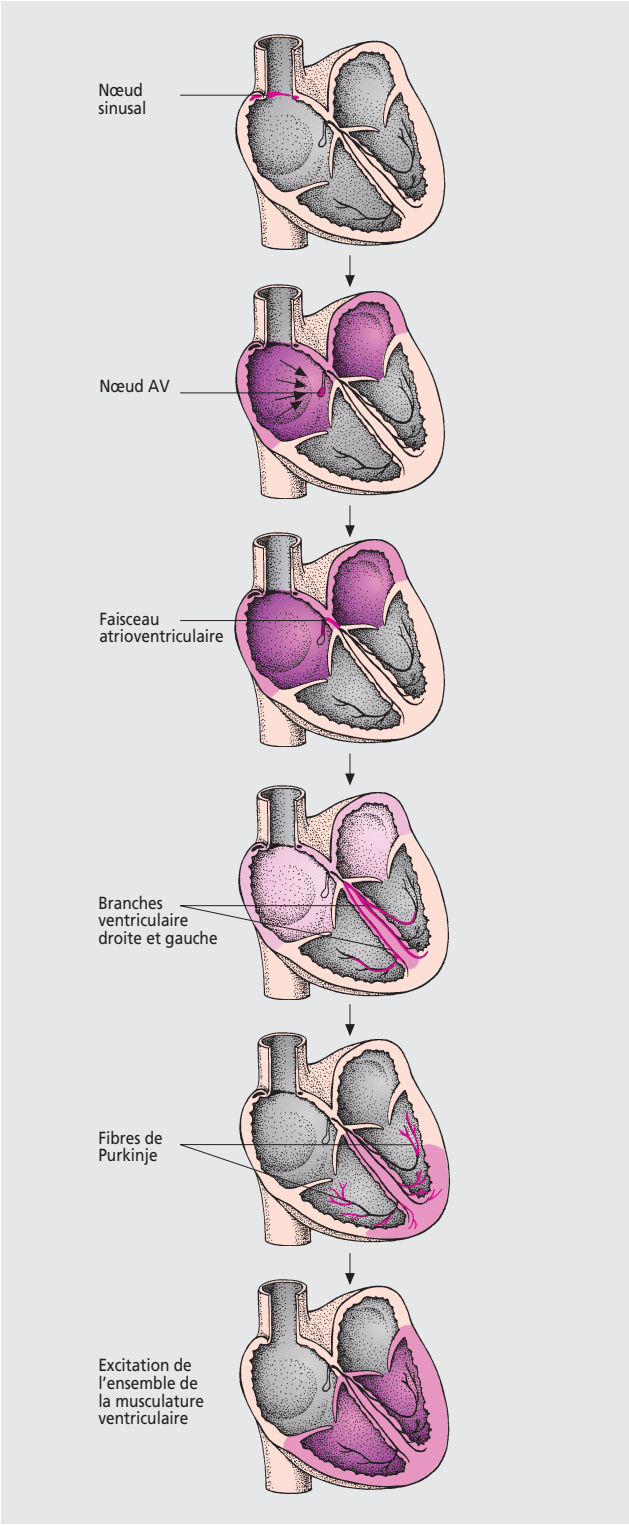

Fig. 14.14 – La diffusion de l'excitation ; les surfaces violettes indiquent les zones de musculature excitée. En premier se contracte la musculature de l'atrium. Ensuite, l'excitation atteint les ventricules au niveau desquels le septum se contracte en premier.