CHAPITRE 10.

Le système nerveux : le cerveau et les nerfs crâniens

MOTS CLÉS

Les termes suivants et d'autres termes en gras dans le texte sont définis dans le glossaire.

- accident vasculaire cérébral (AVC)
- aphasie
- bulbe rachidien
- cervelet
- circonvolution
- commotion
- cortex cérébral
- diencéphale
- électroencéphalogramme (EEG)
- hématome
- hémisphères cérébraux
- hypothalamus
- liquide céphalorachidien (LCR)
- méninges
- mésencéphale
- pont
- sillon
- thalamus
- tronc cérébral
- ventricule

OBJECTIFS PÉDAGOGIQUES

Après une lecture minutieuse de ce chapitre, vous devriez pouvoir :

1. Localiser et décrire les fonctions des quatre principales divisions du cerveau
2. Nommer et décrire les trois méninges
3. Énoncer les fonctions du liquide céphalorachidien et décrire comment et où il est formé
4. Nommer et localiser les lobes des hémisphères cérébraux
5. Énoncer une fonction du cortex cérébral dans chaque lobe des hémisphères cérébraux
6. Nommer deux divisions du diencéphale et en décrire la fonction
7. Localiser les trois divisions du tronc cérébral et donner les fonctions de chacune
8. Décrire le cervelet et en décrire les fonctions
9. Énoncer quelques techniques d'étude du cerveau
10. Donner les noms et les fonctions des douze nerfs crâniens
11. Nommer quelques affections du cerveau, de ses structures associées ou des nerfs crâniens
12. Montrer comment des parties de mots sont utilisées pour construire des termes liés au système nerveux (voir Terminologie anatomique en fin de chapitre)

Le cerveau

Le cerveau occupe la boîte crânienne et est recouvert de membranes, liquide et des os du crâne. Les différentes régions du cerveau communiquent et fonctionnement conjointement, mais le cerveau peut être divisé en zones distinctes pour faciliter son étude **(fig. 10.1** et **tableau 10.1)**.

- Les **hémisphères cérébraux** constituent la plus volumineuse partie du cerveau. Ils sont séparés par un sillon profond appelé **fissure longitudinale (fig. 10.2)** en hémisphères droit et gauche. Chaque hémisphère est ensuite divisé en lobes.
- Le **diencéphale** est la zone située entre les hémisphères cérébraux et le tronc cérébral. Il contient le thalamus et l'hypothalamus.
- Le **tronc cérébral** relie les hémisphères cérébraux et le diencéphale avec la moelle épinière. Sa partie supérieure est le mésencéphale. Sous le **mésencéphale** se trouve le **pont**, suivi du **bulbe rachidien**. Le pont relie le mésencéphale au bulbe, et le bulbe le cerveau avec la moelle épinière à travers un large orifice de la base du crâne : le **foramen magnum**.
- Le **cervelet** est localisé immédiatement sous la partie postérieure des hémisphères cérébraux et il se connecte avec ces derniers, le tronc cérébral et la moelle épinière via le pont. Le mot cervelet signifie « petit cerveau ».

Chacune de ces divisions est décrite en détail plus loin dans ce chapitre.

POINT DE CONTRÔLE 10.1
Quelles sont les principales divisions du cerveau ?

Les structures de protection du cerveau et de la moelle épinière

Les **méninges** sont trois couches de tissu conjonctif qui entourent à la fois le cerveau et la moelle épinière pour former une enveloppe complète **(fig. 10.3)**. La plus externe de ces membranes, la **dure-mère**, est la plus épaisse et la plus résistante. Autour du cerveau, la dure-mère se dispose en deux couches, et la couche externe se fusionne avec les os du crâne. En certains endroits, ces deux couches se séparent pour délimiter des canaux veineux, les **sinus duraux**, qui drainent le sang provenant du tissu cérébral.

La couche moyenne des méninges est l'**arachnoïde**. Cette membrane est attachée de façon lâche à la plus profonde des méninges par des fibres en réseau, déterminant un espace pour la circulation du liquide céphalorachidien (LCR) entre les deux membranes (le terme « arachnoïde » vient d'un mot latin signifiant « araignée », du fait de son aspect en réseau.)

La couche la plus interne entourant le cerveau, la **pie-mère**, s'ancre sur le tissu nerveux du cerveau et de la moelle épinière et suit tous les contours de ces structures **(fig. 10.3)**. Elle est constituée d'un tissu conjonctif fragile (« pie » signifie « fragile » ou « mou »). La pie-mère contient des vaisseaux sanguins et apporte les nutriments et l'oxygène au cerveau et à la moelle épinière.

POINT DE CONTRÔLE 10.2
Les méninges sont des membranes protectrices qui entourent le cerveau et la moelle épinière. Comment appelle-t-on les trois couches des méninges, de la plus externe à la plus interne ?

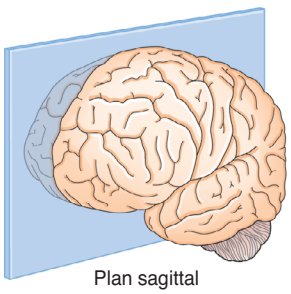

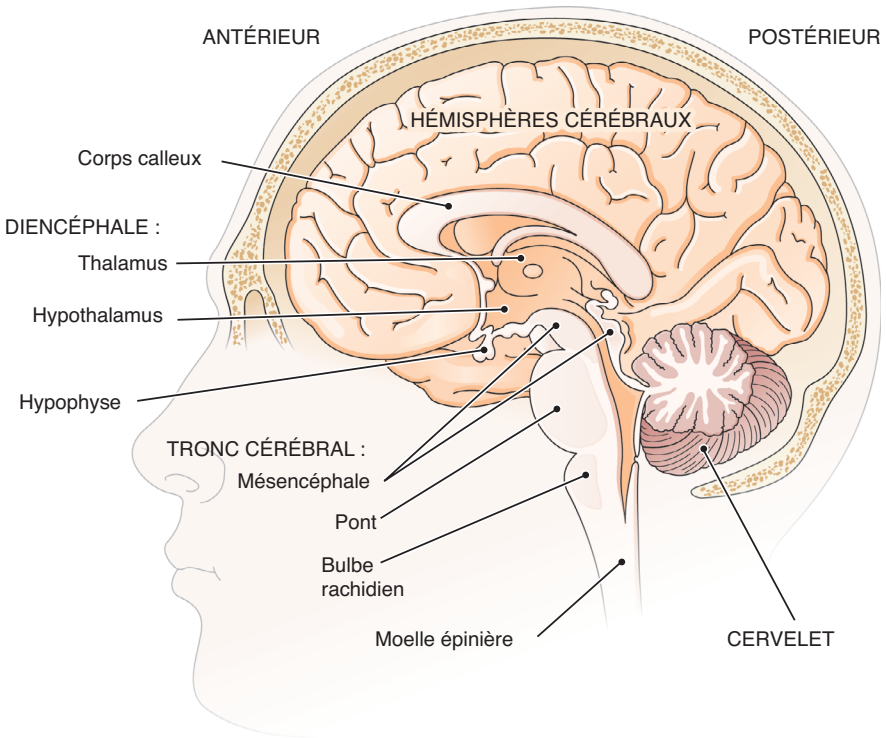

Figure 10.1 ▸ **Cerveau, coupe sagittale.** On a fait figurer les principales divisions.

Tableau 10.1 L'ORGANISATION DU CERVEAU

DIVISION	DESCRIPTION	FONCTION
Hémisphères cérébraux	Partie la plus volumineuse et la plus haute du cerveau. On compte deux hémisphères, chacun subdivisé en lobes.	Le cortex (couche externe) est le site de la pensée consciente, de la mémoire, du raisonnement et des fonctions mentales abstraites, tous localisés dans des lobes spécifiques.
Diencéphale	Entre les hémisphères cérébraux et le tronc cérébral. Contient le thalamus et l'hypothalamus.	Le thalamus trie et redirige les influx sensitifs ; l'hypothalamus maintient l'homéostasie, contrôle le système nerveux autonome et l'hypophyse.
Tronc cérébral	Partie antérieure sous les hémisphères cérébraux	Relie les hémisphères cérébraux et le diencéphale à la moelle épinière.
Mésencéphale	Sous la partie centrale des hémisphères cérébraux	Porte des centres réflexes intervenant dans la vision et l'audition ; connecte les hémisphères cérébraux aux parties inférieures du cerveau.
Pont	En avant du cervelet	Connecte le cervelet à d'autres parties du cerveau ; contribue à réguler la respiration.
Bulbe rachidien	Entre le pont et la moelle épinière	Relie le cerveau et la moelle épinière ; porte des centres de contrôle de fonctions vitales, comme la respiration et les battements cardiaques.
Cervelet	Sous la partie postérieure des hémisphères cérébraux. Divisé en deux hémisphères.	Coordonne les muscles volontaires ; maintient l'équilibre et le tonus musculaire.

LE LIQUIDE CÉPHALORACHIDIEN

Le liquide céphalorachidien est un liquide translucide qui circule dans et autour du cerveau et de la moelle épinière **(fig. 10.4)**. Sa fonction est de soutenir le tissu nerveux et d'absorber les chocs qui, sinon, léseraient ces structures délicates. Ce liquide apporte également des nutriments aux cellules et en évacue les déchets.

Le LCR s'écoule librement par des voies de passage dans et autour du cerveau et de la moelle épinière, pour finalement gagner l'espace sous-arachnoïdien des méninges. Une grande partie du

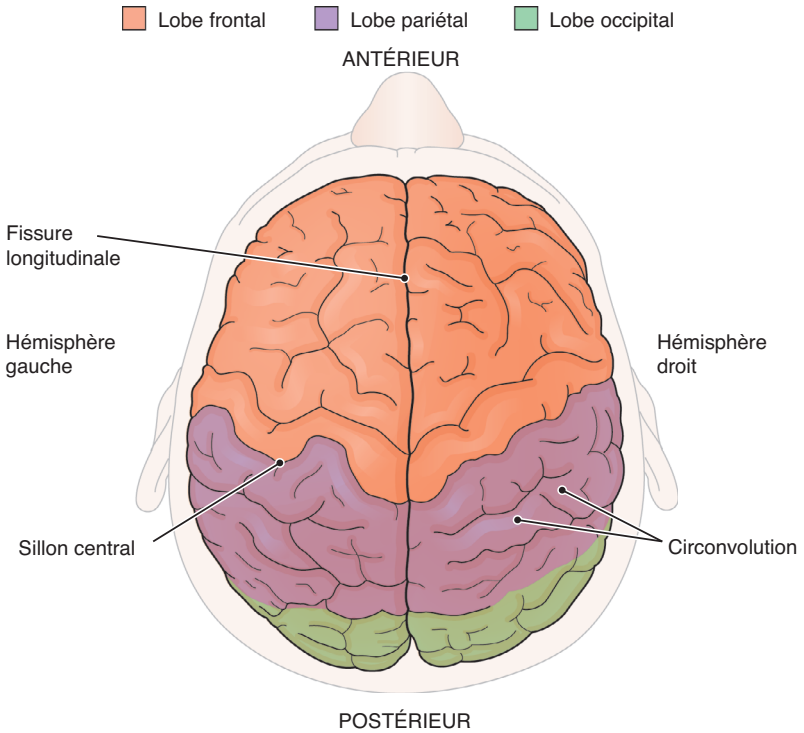

Figure 10.2 ▸ Surface externe du cerveau, vue supérieure. On note la division en deux hémisphères et en lobes.

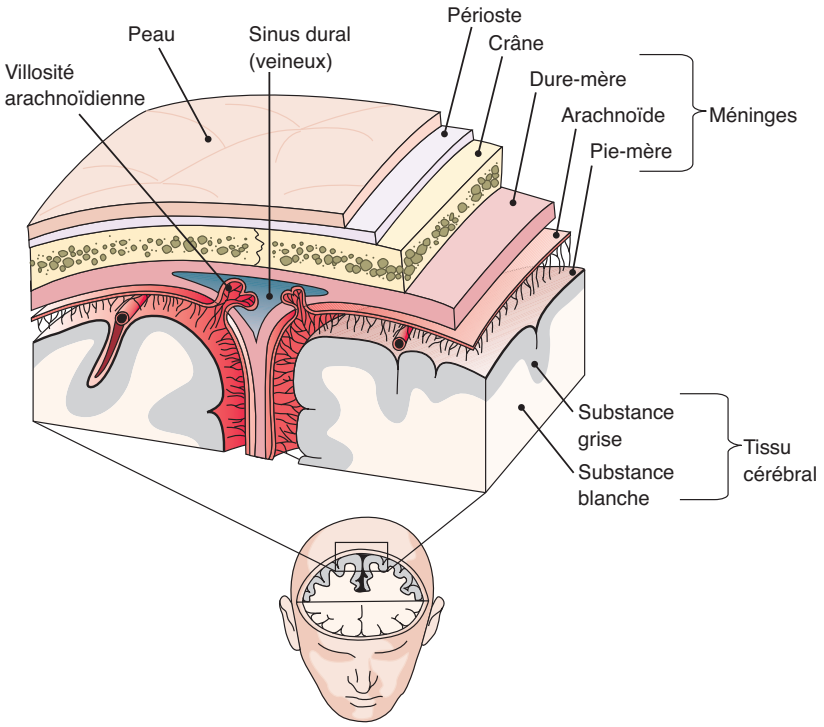

Figure 10.3 ▸ Coupe frontale (coronale) du sommet de la tête. On note les méninges et les structures apparentées. QUESTION : que contiennent les espaces où la dure-mère se divise en deux parties ?

liquide regagne alors le sang via des projections appelées « villosités arachnoïdiennes » situées dans les sinus duraux **(fig. 10.3** et **10.4)**.

LES VENTRICULES

Le LCR est sécrété dans quatre espaces contenus dans le cerveau, appelés **ventricules (fig. 10.5)**. Dans chaque ventricule, un réseau vasculaire, le **plexus choroïde**, élabore du LCR par filtration du sang et par sécrétion cellulaire.

Les quatre ventricules qui sécrètent le LCR s'étendent de façon quelque peu irrégulière dans les différentes parties du cerveau. Les plus volumineux sont les ventricules latéraux des deux hémisphères cérébraux. Leurs extensions dans les lobes cérébraux sont appelées **cornes**. Ces deux ventricules communiquent avec un espace médian, le troisième ventricule, par des ouvertures appelées **foramens**. Le troisième ventricule est entouré du diencéphale. En continuant vers le bas à partir du troisième ventricule, un petit canal, appelé **aqueduc cérébral** traverse le mésencéphale pour gagner le quatrième ventricule qui est localisé entre le tronc cérébral et le cervelet. Ce ventricule est en continuité avec le canal central de la moelle épinière. Dans le toit du quatrième ventricule, on trouve trois orifices par lesquels le LCR quitte la zone qui entoure le cerveau et la moelle épinière.

L'**encadré 10.1** donne des informations sur la protection du cerveau.

POINT DE CONTRÔLE 10.3
En complément des méninges, le LCR contribue à maintenir et protéger le cerveau et la moelle épinière. Où est-il sécrété ?

Les hémisphères cérébraux

Chaque hémisphère cérébral est divisé en quatre **lobes** visibles qui tirent leur nom de l'os qui les surplombe. Ce sont les lobes frontal, pariétal, temporal et occipital **(fig. 10.6)**. Il existe, en outre, un petit cinquième lobe situé en profondeur dans chaque hémisphère et que l'on ne peut pas voir de la surface. On connaît peu de chose concernant ce lobe, appelé **insula**.

Le tissu nerveux externe des hémisphères cérébraux est de la substance grise qui constitue le **cortex cérébral (fig. 10.3)**. Cette fine couche de substance grise (2 à 4 mm d'épaisseur) est la portion la plus évoluée du cerveau et est responsable de la pensée consciente, du raisonnement et des fonctions mentales abstraites. Les cortex des différents lobes assurent des fonctions spécifiques, comme nous le verrons plus loin avec plus de détails.

Le cortex est organisé en replis formant des parties surélevées appelées **circonvolutions**. Ces zones surélevées sont séparées par des sillons peu profonds appelés **scissures (fig. 10.7)**. Il existe de nombreuses scissures, mais deux constituent des repères importants :

- Le **sillon central (scissure de Rolando)**, qui sépare les lobes frontal et pariétal de chaque hémisphère, perpendiculairement à la fissure longitudinale **(fig. 10.2** et **10.6)**.
- Le **sillon latéral**, qui s'incurve le long du bord de chaque hémisphère et sépare le lobe temporal des lobes frontal et pariétal **(fig. 10.6)**.

Dans leur portion interne, les hémisphères cérébraux sont essentiellement constitués de substance blanche parsemée de

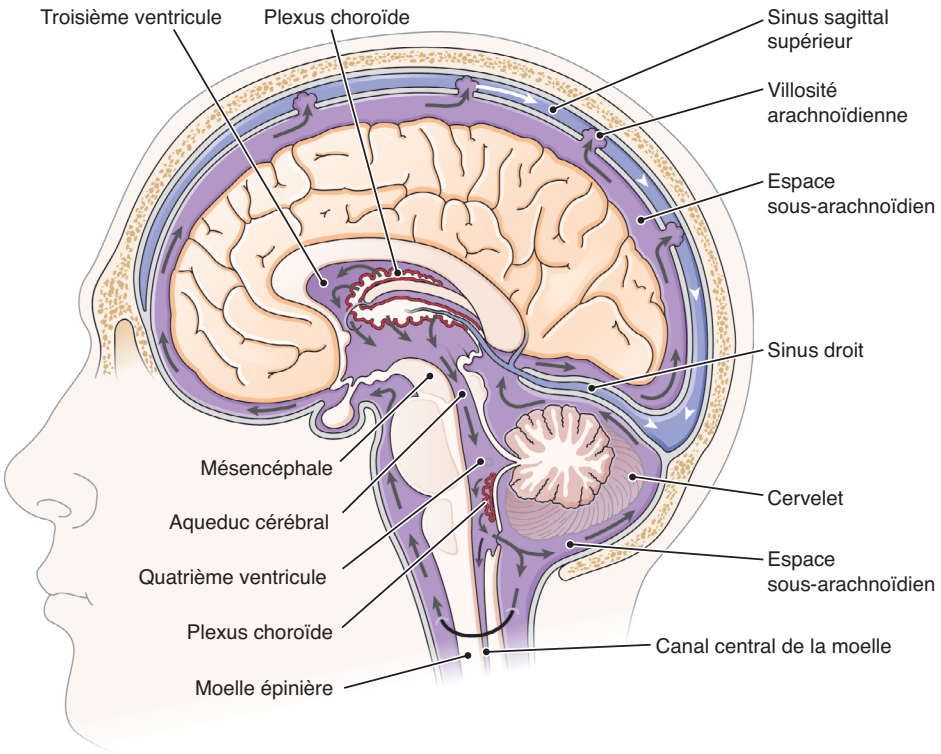

Figure 10.4 ▸ **Écoulement du liquide céphalorachidien (LCR).** Les flèches noires indiquent le sens du flux du LCR provenant des plexus choroïdes, puis regagnant le sang dans les sinus duraux ; les flèches blanches indiquent le flux de sang (en réalité, les voies par lesquelles s'écoule le LCR sont plus étroites, mais on les a agrandies ici pour la lisibilité de l'illustration). QUESTION : quel ventricule est en continuité avec le canal central de la moelle épinière ?

quelques îlots de substance grise. La substance blanche est constituée de fibres myélinisées qui relient les zones corticales entre elles et avec d'autres parties du système nerveux.

Les **noyaux de la base**, aussi appelés **ganglions de la base**, sont des masses de substance grise situées en profondeur dans chaque hémisphère cérébral. Ces groupes de neurones fonctionnent conjointement avec le cortex cérébral pour réguler les mouvements du corps et les muscles de l'expression faciale. Les neurones des ganglions de la base sécrètent le neurotransmetteur **dopamine**.

Le **corps calleux** est une bande de substance blanche de grande importance, située entre les hémisphères droit et gauche et permettant aux influx de passer d'un côté du cerveau à l'autre.

La **capsule interne** est une bande compacte de fibres myélinisées qui transportent les influx entre les hémisphères cérébraux et le tronc cérébral. Les fibres verticales qui constituent la capsule interne cheminent entre le thalamus et certains des noyaux de la base de chaque côté, puis irradient vers le cortex cérébral.

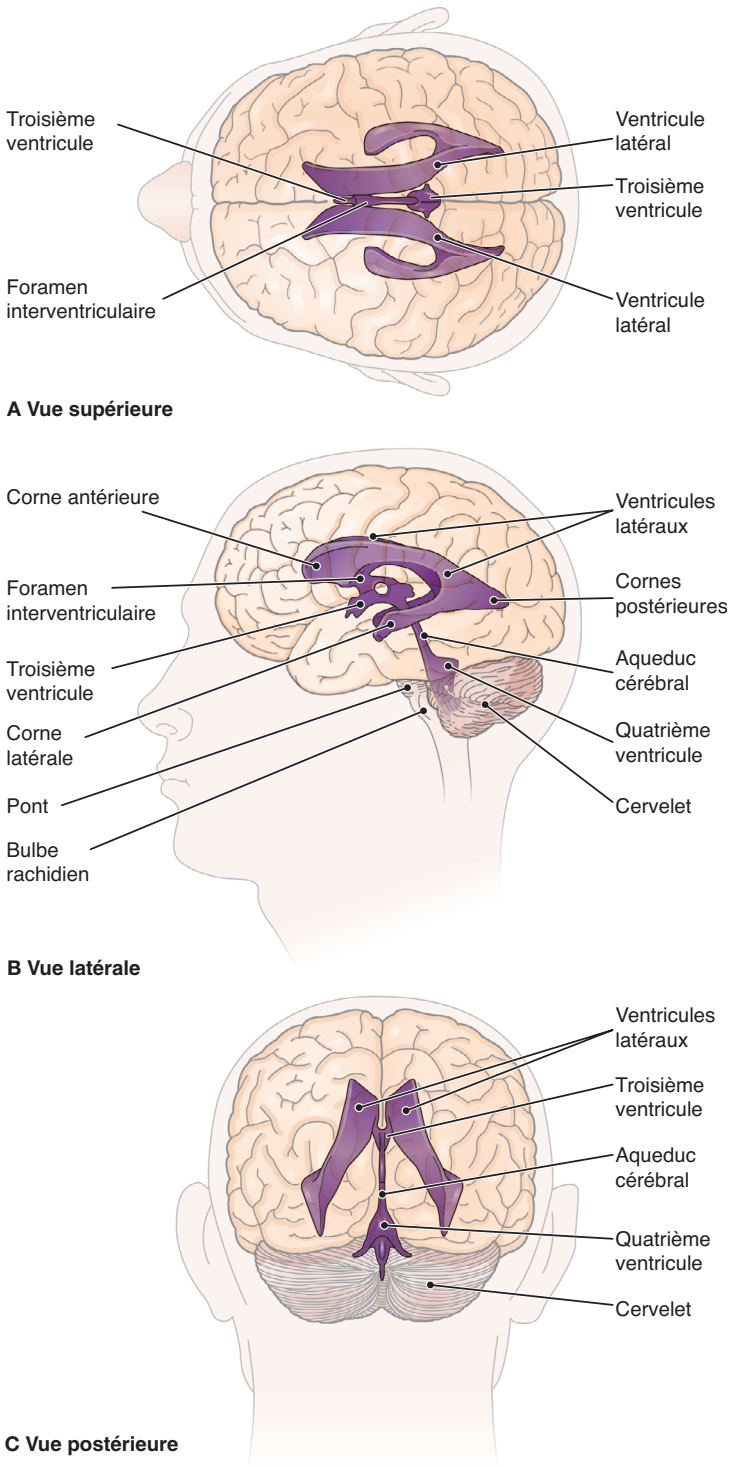

Figure 10.5 ▸ Ventricules cérébraux. On a fait figurer trois coupes.
QUESTION : quels sont les ventricules les plus volumineux ?

POINT DE CONTRÔLE 10.4
Quels sont les quatre lobes de surface de chaque hémisphère cérébral ?

LES FONCTIONS DU CORTEX CÉRÉBRAL

C'est dans le cortex cérébral, la couche de substance grise qui constitue la surface de chaque hémisphère cérébral, que les influx sont reçus et analysés. Ces activités sont à la base de la connaissance. Le cerveau « stocke » l'information, et une grande partie de cette information peut être rappelée à la demande par le biais du phénomène appelé « mémoire ». C'est dans le cortex cérébral que les processus de pensée comme l'association, le jugement et la discrimination ont lieu. La délibération consciente et les actions volontaires naissent également dans le cortex cérébral.

Les différentes zones du cerveau agissent en coordination pour engendrer un comportement, mais chaque lobe du cortex héberge des fonctions particulières. Certaines sont décrites ci-dessous.

- Le **lobe frontal**, relativement plus volumineux chez l'être humain que chez d'autres espèces animales, se situe en avant du sillon central. La circonvolution située juste en avant de cette scissure dans ce lobe contient une **aire motrice primaire**, qui assure le contrôle conscient des muscles squelettiques. À noter : plus le mouvement est détaillé, plus grande est la surface de cortex concernée **(fig. 10.9)**. Le lobe frontal contient également deux zones importantes du langage (les centres du langage sont discutés plus loin).
- Le **lobe pariétal** occupe la partie supérieure de chaque hémisphère et se situe en arrière du sillon central. La circonvolution située juste en arrière du sillon central dans ce lobe contient l'**aire sensitive primaire**, où les influx provenant de la peau, comme le toucher, la douleur et la température, sont interprétés. Comme dans le cortex moteur, plus grande est l'intensité de la sensation provenant d'une zone donnée, plus la surface du cortex concernée est étendue.

10.1 POUR EN SAVOIR PLUS

LA BARRIÈRE SANG/CERVEAU : ACCÈS REFUSÉ

Les neurones du système nerveux central (SNC) ne peuvent fonctionner correctement que si le liquide extra-cellulaire qui les baigne est étroitement régulé. La barrière sang/cerveau, semi-perméable, contribue au maintien de cet environnement stable en permettant le passage de certaines substances et en en bloquant d'autres. Le glucose, les acides aminés et certains électrolytes peuvent la traverser, mais elle entrave le passage d'hormones, de médicaments, de neurotransmetteurs et d'autres substances qui pourraient s'avérer néfastes pour le cerveau.

La structure des capillaires du SNC crée cette barrière. Dans la plupart des parties de l'organisme, les capillaires sont tapissés d'un épithélium pavimenteux simple constitué de cellules lâchement ancrées les unes aux autres. Les petits espaces entre les cellules permettent le passage de substances entre le sang et les tissus. Dans les capillaires du SNC, les cellules épithéliales pavimenteuses sont unies par des jonctions serrées qui entravent le passage de substances. Les astrocytes – cellules spécialisées de la névroglie qui entourent les capillaires et limitent la perméabilité capillaire – contribuent également à cette barrière.

La barrière sang/cerveau bloque les pathogènes mais certains virus, comme ceux de la poliomyélite et le virus herpès, peuvent la contourner en passant le long des nerfs périphériques jusque dans le SNC. Quelques streptocoques peuvent également créer des brèches dans cette barrière. Certaines maladies comme l'hypertension artérielle, l'ischémie (apport sanguin insuffisant) et l'inflammation peuvent augmenter la perméabilité de la barrière sang/cerveau.

Cette barrière constitue un obstacle à la distribution de médicaments dans le cerveau. Certains antibiotiques peuvent la traverser, d'autres non. Les neurotransmetteurs posent également problème. Dans la maladie de Parkinson, le neurotransmetteur dopamine manque dans le cerveau. La dopamine elle-même ne traverse pas la barrière, mais une substance apparentée, la L-dopa, le fait. La L-dopa traverse la barrière sang/cerveau, puis est convertie en dopamine. Une autre méthode efficace consiste à mélanger un médicament avec une solution de glucose concentrée et à l'injecter dans le sang circulant. Cette solution à forte pression osmotique fait sortir l'eau des cellules des capillaires par osmose, provoquant l'affaissement de ces cellules et, en conséquence, l'ouverture des jonctions serrées, par lesquelles le médicament peut alors passer.

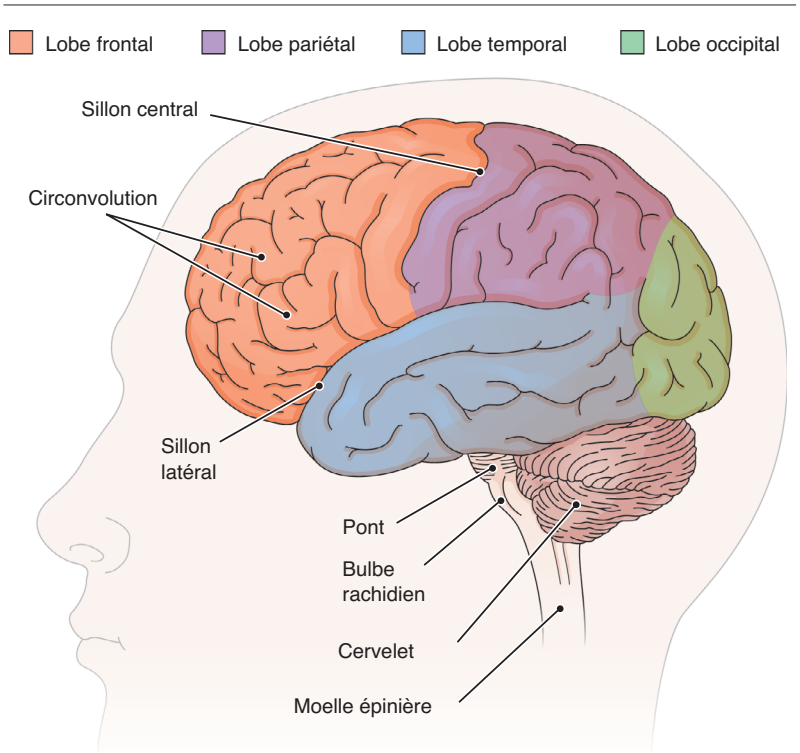

Figure 10.6 ▸ Surface externe du cerveau, vue latérale. On peut voir les lobes et les structures de surface. QUESTION : quelle est la structure qui sépare le lobe frontal du lobe pariétal ?

- Le **lobe temporal** se situe sous le sillon latéral et se replie sous l'hémisphère, de chaque côté. Ce lobe contient l'**aire auditive** qui reçoit et interprète les influx provenant de l'oreille. L'**aire olfactive**, qui concerne l'odorat, se localise dans la partie médiale du lobe temporal ; elle est stimulée par des influx provenant de récepteurs du nez.
- Le **lobe occipital** se situe en arrière du lobe pariétal et s'étend par-dessus le cervelet. L'aire visuelle de ce lobe est constituée de l'**aire visuelle réceptrice** et de l'**aire d'association visuelle** qui interprètent les influx provenant de la rétine.

POINT DE CONTRÔLE 10.5
Les fonctions supérieures du cerveau se localisent dans une fine couche de substance grise à la surface des hémisphères cérébraux. Comment s'appelle cette couche externe de substance grise ?

LES AIRES DE COMMUNICATION

La capacité de communiquer par des moyens écrits et oraux est un exemple intéressant de la façon dont les aires du cortex cérébral sont interconnectées **(fig. 10.8)**. Le développement et l'emploi de ces aires sont en relation étroite avec le processus d'apprentissage.

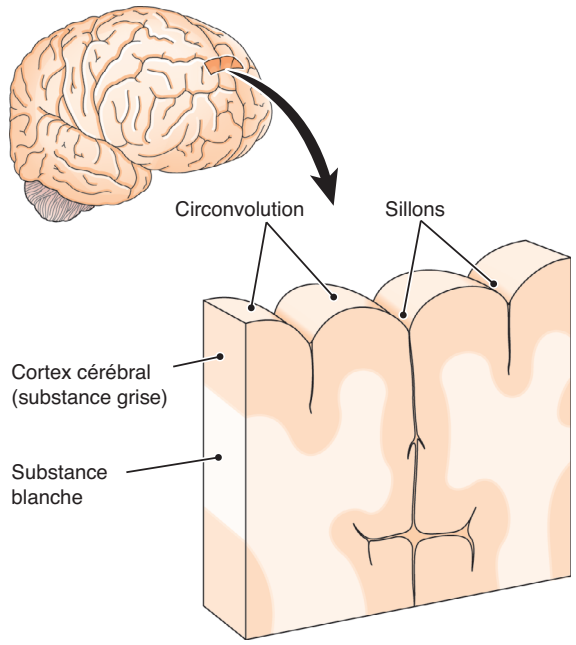

Figure 10.7 ▸ Coupe d'un hémisphère cérébral. Les traits signalent les structures de surface, le cortex et la substance blanche. QUESTION : comment est augmentée la surface du cortex ?

Les aires auditives se situent dans le lobe temporal. Une de ces aires, l'**aire auditive réceptrice**, détecte les sons émis par l'environnement, alors que l'aire avoisinante, l'**aire d'association auditive**, interprète les sons. Une autre région du cortex auditif, l'**aire de compréhension du langage**, ou **aire de Wernicke**, intervient dans la reconnaissance du langage et la signification des mots. Une lésion de cette région du cerveau, comme elle peut intervenir lors d'un accident vasculaire cérébral, engendre des difficultés à comprendre la signification du langage. L'apprentissage du langage commence par l'audition ; ainsi, les aires auditives de compréhension des sons sont proches de l'aire auditive réceptrice du cortex. On note souvent que les nourrissons comprennent ce qui est dit bien avant de pouvoir parler eux-mêmes. Plusieurs années sont nécessaires avant qu'un enfant apprenne à lire ou à écrire des mots.

Les **aires motrices** du langage et de la communication écrite se situent en avant de la partie la plus inférieure du cortex moteur du lobe frontal. Les muscles de la parole de la langue, du palais mou et le larynx sont contrôlés à ce niveau, dans une région appelée **aire motrice du langage** ou **aire de Broca (fig. 10.8)**. Une lésion de cette aire engendre des difficultés de production du langage (aphasie motrice). De même, le centre du langage écrit se situe en avant de l'aire corticale qui contrôle les muscles de la main et de l'avant-bras. La capacité d'écrire des mots est habituellement un des derniers stades du développement de l'apprentissage des mots et de leur signification.

Les **aires visuelles** du cortex des lobes occipitaux interviennent également dans la communication. Les images visuelles du langage sont perçues à ce niveau. L'aire visuelle, qui se localise en avant du cortex récepteur, interprète ensuite ces influx visuels comme des mots. L'aptitude à lire en comprenant se développe également dans cette aire. On peut, par exemple, *voir* l'écriture japonaise, mais cela n'intéresse que l'aire visuelle réceptrice du lobe occipital, à moins que l'on soit en mesure de *comprendre* les mots.

Une relation fonctionnelle entre les aires du cerveau existe. De nombreux neurones doivent fonctionner conjointement pour qu'un sujet puisse recevoir, interpréter et répondre à des messages verbaux et écrits, tout comme pour le toucher (stimulus tactile) et d'autres stimulus sensitifs (ou sensoriels).

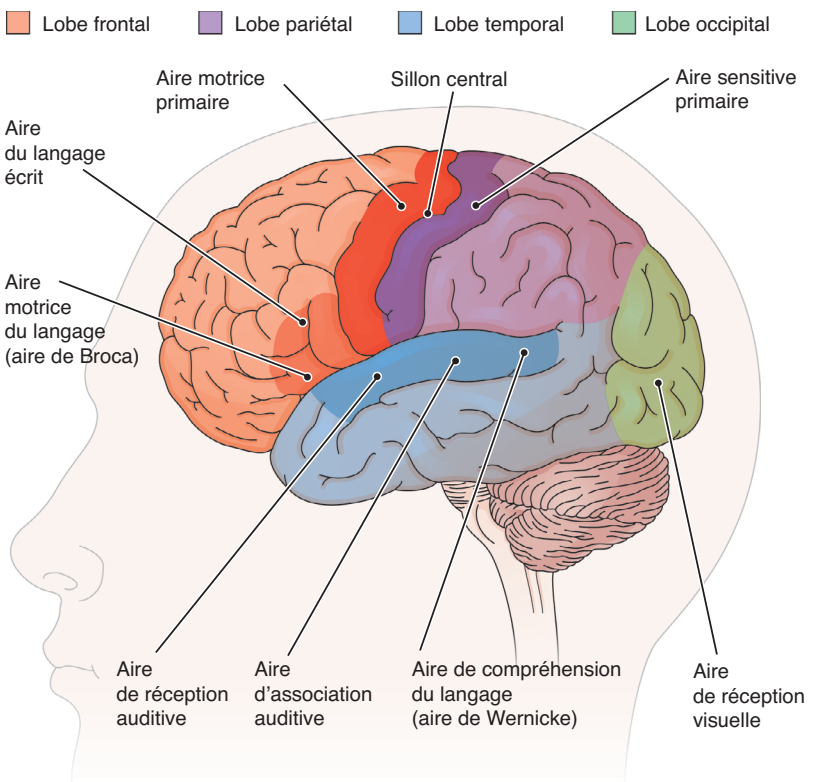

Figure 10.8 ▸ Zones fonctionnelles du cortex cérébral. QUESTION : quelle aire corticale est postérieure au sillon central ? Quelle aire est antérieure à ce sillon ?

LA MÉMOIRE ET LES PROCESSUS D'APPRENTISSAGE

La mémoire est la capacité mentale de se remémorer des idées. Au stade initial du processus de mémorisation, des signaux sensitifs (visuels ou auditifs, par exemple) restent en mémoire pour un temps très bref, parfois des fractions de secondes. Ils peuvent toutefois être utilisés ultérieurement. La **mémoire à court terme**

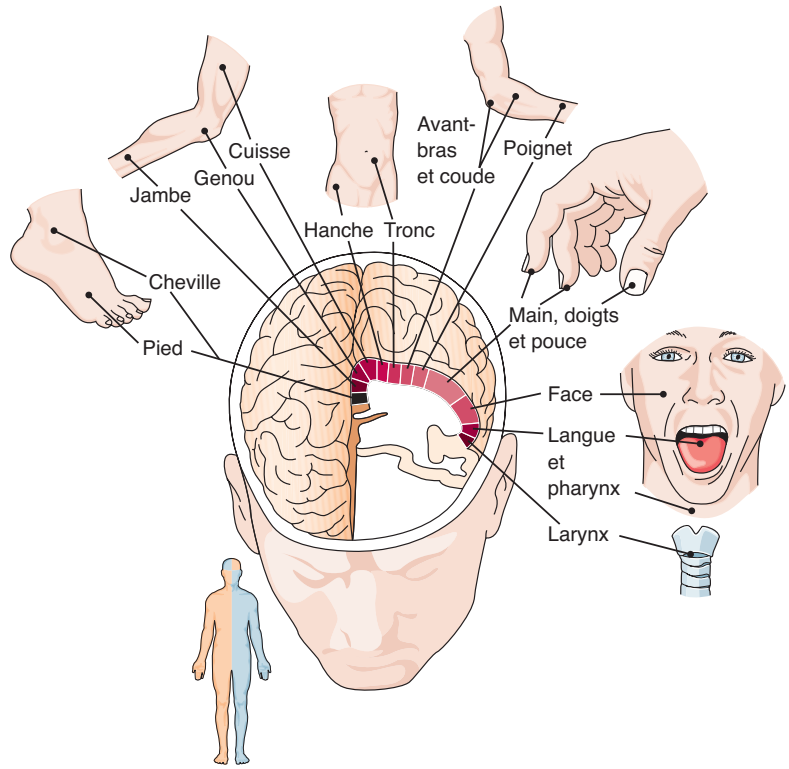

Figure 10.9 ▸ Aires motrices du cortex cérébral (lobe frontal). La quantité de cortex intervenant dans le contrôle d'une partie du corps est proportionnelle au degré de coordination nécessaire à ce mouvement. La petite figure indique que le contrôle est controlatéral. L'hémisphère droit contrôle le côté gauche du corps et inversement.

Le diencéphale

Le **diencéphale** est localisé entre les hémisphères cérébraux et le tronc cérébral. Il apparaît sur une coupe de la partie centrale du cerveau. Le diencéphale contient le **thalamus** et l'**hypothalamus (fig. 10.10)**.

Les deux parties du thalamus forment les parois latérales du troisième ventricule **(fig. 10.1** et **10.5)**. Pratiquement tous les influx sensitifs passent par la masse de substance grise qui forme le thalamus. Le rôle du thalamus est de trier les influx et de les distribuer à des zones spécifiques du cortex.

L'hypothalamus se localise dans la partie médiane sous-jacente au thalamus et forme le plancher du troisième ventricule. Il contribue au maintien de l'homéostasie en contrôlant la température corporelle, l'équilibre hydrique, le sommeil, l'appétit et certaines émotions comme la peur et le plaisir. Les divisions sympathique et parasympathique du système nerveux autonome sont sous le contrôle de l'hypothalamus, tout comme la glande hypophyse. L'hypothalamus agit donc sur la contraction cardiaque, la contraction et la relaxation des vaisseaux sanguins, la sécrétion hormonale et d'autres fonctions corporelles vitales.

POINT DE CONTRÔLE 10.6
Quelles sont les deux principales parties du diencéphale et quel est leur rôle ?

se réfère à la rétention de fragments d'information pendant quelques secondes ou quelques minutes, après quoi cette information est perdue faute d'être renforcée. La **mémoire à long terme** se réfère au stockage de l'information que l'on peut rappeler ultérieurement. Il existe une tendance à ce que la mémoire se fixe quand la personne répète l'information retenue ; ainsi, des signaux de mémoire à court terme peuvent-ils aboutir à des mémoires à long terme. En outre, plus souvent un fait mémorisé est rappelé, plus il devient indélébile ; ce type de mémoire peut être si profondément ancré dans le cerveau qu'il est susceptible d'être rappelé immédiatement.

On a pu établir, par des études anatomiques minutieuses, que de petites extensions appelées « fibrilles » se formaient dans les synapses du cortex cérébral, facilitant le passage des influx d'un neurone à une autre. Le nombre de ces fibrilles augmente avec l'âge. Des études physiologiques ont montré que la répétition de la même information, encore et encore, accélérait et potentialisait le degré de transfert de la mémoire à court terme vers la mémoire à long terme. Une personne qui est bien éveillée a une capacité de remémoration bien plus grande qu'un sujet fatigué mentalement. On a également noté que le cerveau pouvait organiser l'information de telle sorte que de nouvelles idées sont stockées dans les mêmes aires que des données approchantes auparavant acquises.

LE SYSTÈME LIMBIQUE

Le long de la bordure entre les hémisphères cérébraux et le diencéphale, on trouve une région appelée **système limbique**. Ce système intervient dans les états émotionnels et le comportement. Il comporte l'**hippocampe** (qui a la forme de cet animal), localisé sous les ventricules latéraux, qui intervient dans l'apprentissage et la constitution de la mémoire à long terme. Il inclut également des régions qui stimulent la **formation réticulée**, un réseau qui s'étend le long du tronc cérébral et détermine l'éveil et le sommeil. Le

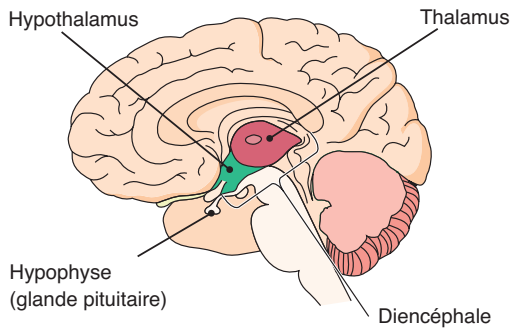

Figure 10.10 ▸ Régions du diencéphale. La figure montre les relations du thalamus, de l'hypothalamus et de l'hypophyse (glande pituitaire).
QUESTION : sur quelle partie du cerveau s'attache l'hypophyse ?

système limbique relie donc les fonctions conscientes du cortex cérébral et les fonctions automatiques du tronc cérébral.

Le tronc cérébral

Le tronc cérébral est constitué du mésencéphale, du pont et du bulbe rachidien **(fig. 10.1)**. Ces structures relient les hémisphères cérébraux et le diencéphale à la moelle épinière.

LE MÉSENCÉPHALE

Le **mésencéphale**, situé sous le centre des hémisphères cérébraux, forme la partie supérieure du tronc cérébral. Ses quatre corps sont des centres pour certains réflexes oculaires et auditifs, par exemple pour suivre du regard une image ou pour lire. La substance blanche de la partie antérieure du mésencéphale conduit les influx entre les centres plus haut situés du cerveau et les centres plus bas situés du pont, du bulbe rachidien, du cervelet et de la moelle épinière. Les nerfs crâniens III et IV naissent du mésencéphale.

LE PONT

Le **pont** se situe entre le mésencéphale et le bulbe, en avant du cervelet **(fig. 10.1)**. Il est constitué en grande majorité de fibres nerveuses myélinisées qui relient les deux moitiés du cervelet avec le tronc cérébral, ainsi qu'avec les hémisphères cérébraux au-dessus et la moelle épinière en dessous (d'où son nom de « pont »).

Le pont est un important facteur de connexion entre le cervelet et le reste du système nerveux ; il contient des fibres nerveuses qui conduisent les influx venant de et allant vers les centres sus- et sous-jacents. Certaines actions réflexes (involontaires), comme celles régulant la respiration, sont déterminées par le pont. Les nerfs crâniens V à VIII proviennent du pont.

LE BULBE RACHIDIEN

Le **bulbe rachidien** du tronc cérébral se situe entre le pont et la moelle épinière **(fig. 10.1)**. Sa surface externe apparaît blanche parce que, comme le pont, il contient de nombreuses fibres myélinisées. À l'intérieur, il contient des amas de corps cellulaires (substance grise) appelées **noyaux**, ou « centres ». Parmi ceux-ci, on trouve des centres vitaux comme les centres suivants :

- le **centre respiratoire**, qui contrôle les muscles de la respiration en réponse à des stimulus chimiques ou autres ;
- le **centre cardiaque**, qui contribue à la régulation de la fréquence et de la force de la contraction cardiaque ;
- le **centre vasomoteur**, qui régule la contraction du muscle lisse dans les parois des vaisseaux sanguins et contrôle ainsi le débit sanguin et la pression artérielle.

Les fibres sensitives ascendantes qui véhiculent les messages à travers la moelle épinière jusqu'au cerveau traversent le bulbe, tout comme les fibres motrices descendantes. Ces groupes de fibres forment des tractus (faisceaux) et sont regroupés selon leur fonction.

Les fibres motrices provenant du cortex moteur des hémisphères cérébraux descendent pour traverser le bulbe et la plupart d'entre elles croisent d'un côté à l'autre (décussation) dans leur trajet dans cette partie du cerveau. La traversée du bulbe par les fibres motrices fait que la partie contrôlée est controlatérale – l'hémisphère cérébral droit contrôle les muscles de la gauche du corps et inversement, phénomène appelé « contrôle controlatéral » (du côté opposé).

Le bulbe est un centre réflexe important ; certains neurones s'arrêtent à son niveau et leurs influx sont relayés par d'autres neurones. Les quatre dernières paires de nerfs crâniens (IX à XII) sont reliées au bulbe.

POINT DE CONTRÔLE 10.7
Quelles sont les trois subdivisions du tronc cérébral ?

Le cervelet

Le cervelet est constitué de trois parties : la portion moyenne (vermis) et deux hémisphères latéraux, le gauche et le droit **(fig. 10.11)**. Comme les hémisphères cérébraux, le cervelet porte une couche externe de substance grise et une portion interne largement constituée de substance blanche. Toutefois, cette dernière se ramifie en branches d'arbre. Les fonctions du cervelet sont les suivantes :

– il participe à la coordination des muscles volontaires, pour que le mouvement soit régulier et ordonné ; les maladies du cervelet provoquent des tremblements et des saccades ;

– il contribue à maintenir l'équilibre en position debout ou assise, à la marche et pendant des activités plus intenses ; des messages provenant de l'oreille interne et des récepteurs sensitifs des muscles et tendons assistent le cervelet ;

– il aide au maintien du tonus musculaire, de telle sorte que toutes les fibres sont légèrement tendues et prêtes à induire au plus vite un changement de position.

POINT DE CONTRÔLE 10.8
Nommer quelques fonctions du cervelet.

Les études du cerveau

Certaines techniques d'imagerie utilisées pour l'étude du cerveau sont décrites dans l'**encadré 1.2**. Ces techniques comprennent :

- le scanner (tomographie digitalisée), qui permet de visualiser les os, les tissus mous et les cavités du cerveau **(fig. 10.12A)**. On peut facilement observer des lésions anatomiques comme les tumeurs ou les accumulations de tissu cicatriciel ;
- l'IRM (imagerie par résonance magnétique), qui fournit d'autres images que le scanner et peut révéler des tumeurs, du tissu cicatriciel et hémorragique non visualisé au scanner **(fig. 10.12B)** ;
- la tomographie par émission de positons (PET), qui permet de visualiser le cerveau en activité **(fig. 10.12C)**.

L'ÉLECTROENCÉPHALOGRAMME

Les interactions entre les milliards de cellules nerveuses engendrent des courants électriques mesurables. On peut les enregistrer à l'aide d'un appareil appelé **électroencéphalographe**. Les électrodes placées sur la tête captent les signaux électriques créés par le

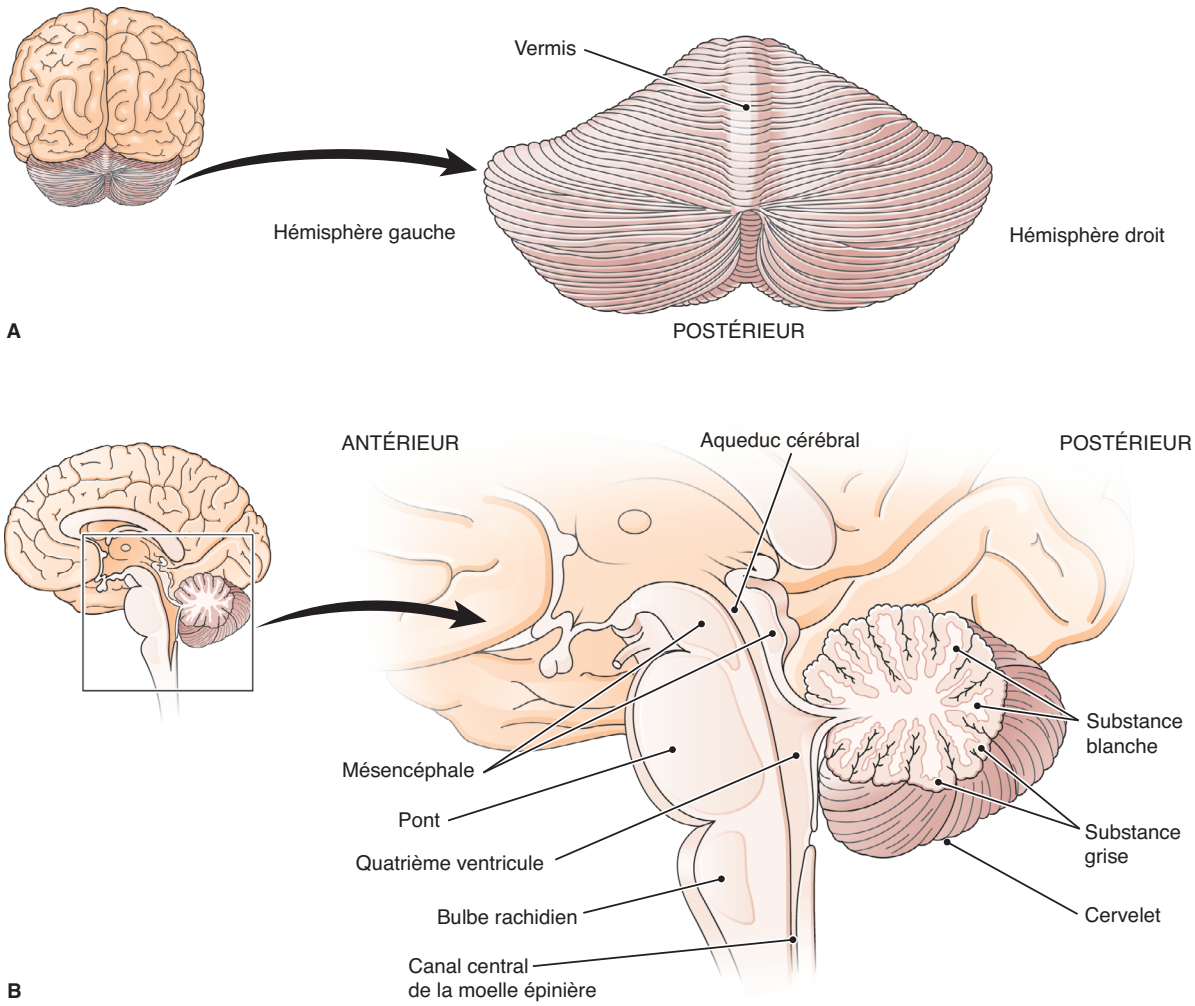

Figure 10.11 ▸ Le cervelet. (**A**) Coupe postérieure montrant les deux hémisphères. (**B**) Coupe médiosagittale montrant la distribution de la substance grise et de la substance blanche. Les trois parties du tronc cérébral (mésencéphale, pont et bulbe rachidien) sont également signalées.

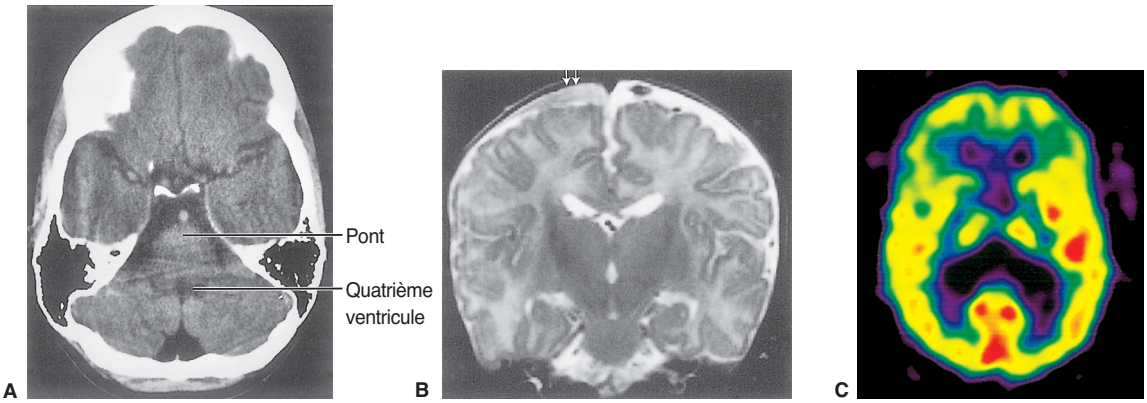

Figure 10.12 ▸ Imagerie du cerveau. (**A**) Scanner d'un cerveau adulte normal au niveau du quatrième ventricule. (**B**) IRM cérébrale montrant un site traumatique (flèches). (**C**) PET. (A et B : reproduits avec l'autorisation de Erkonen WE. Radiology 101. Philadelphia: Lippincott Williams & Wilkins, 1998. C : d'après le Newport Diagnostic Center, Newport beach, CA)